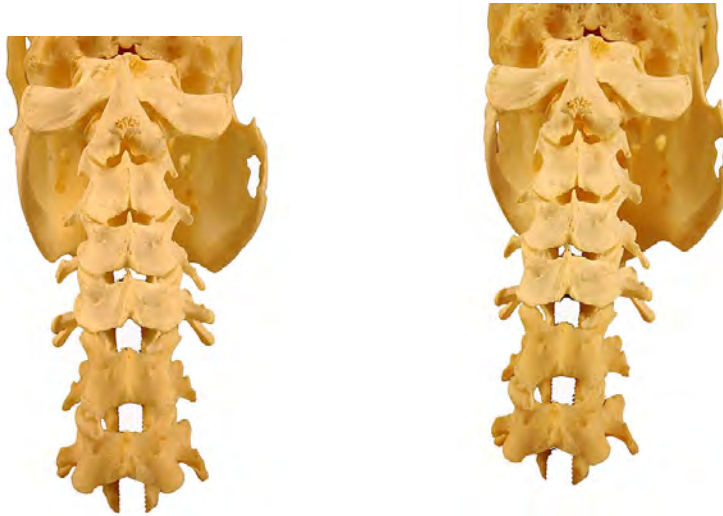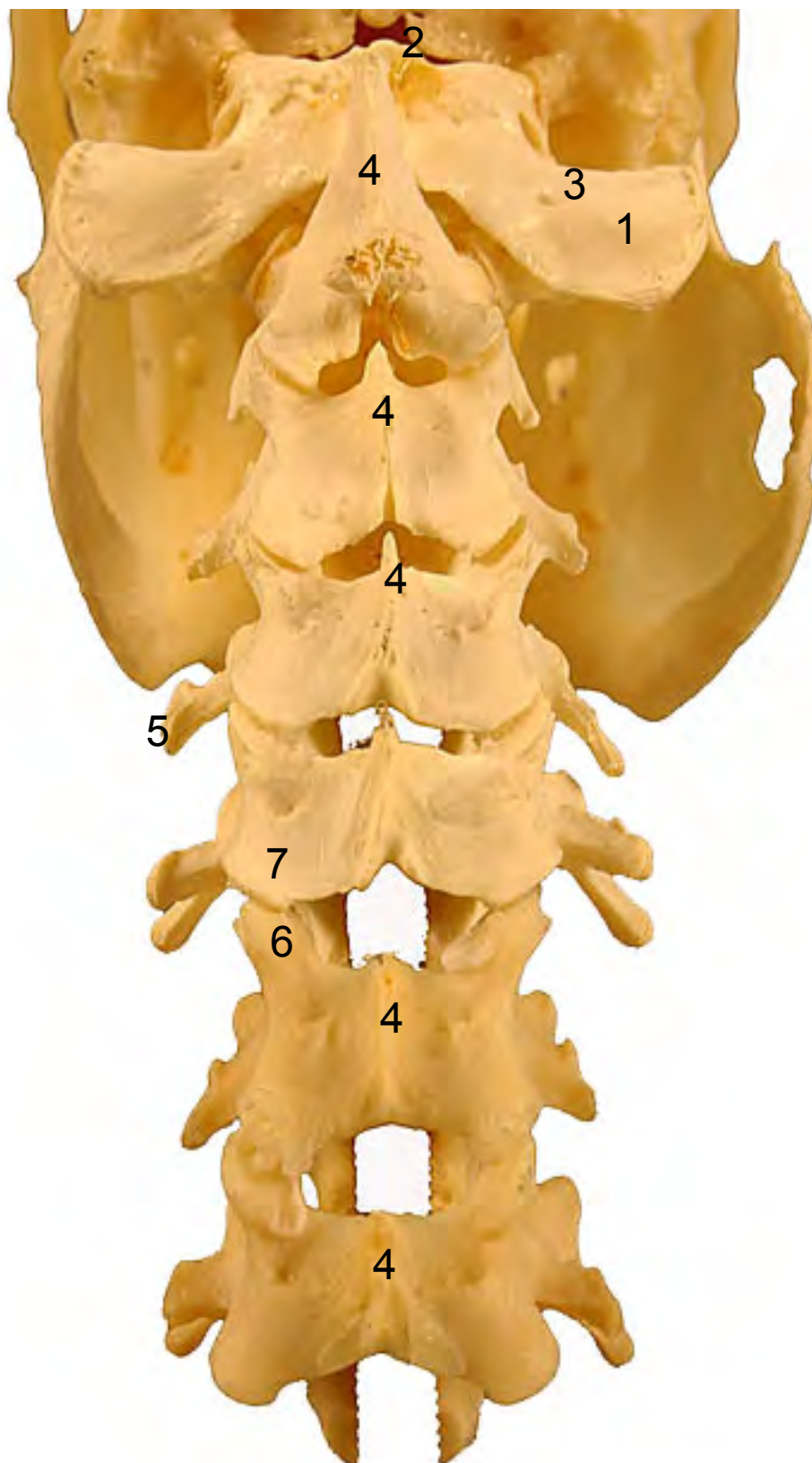
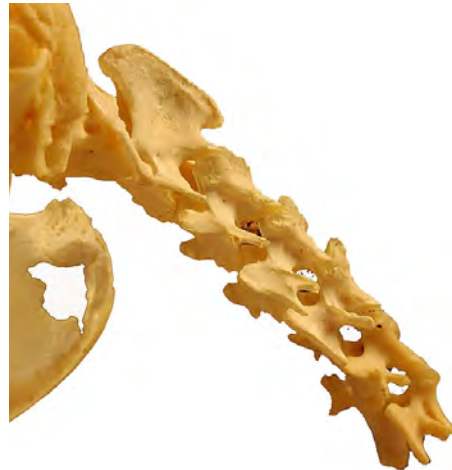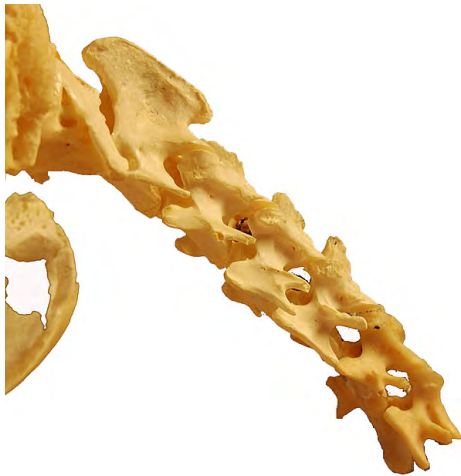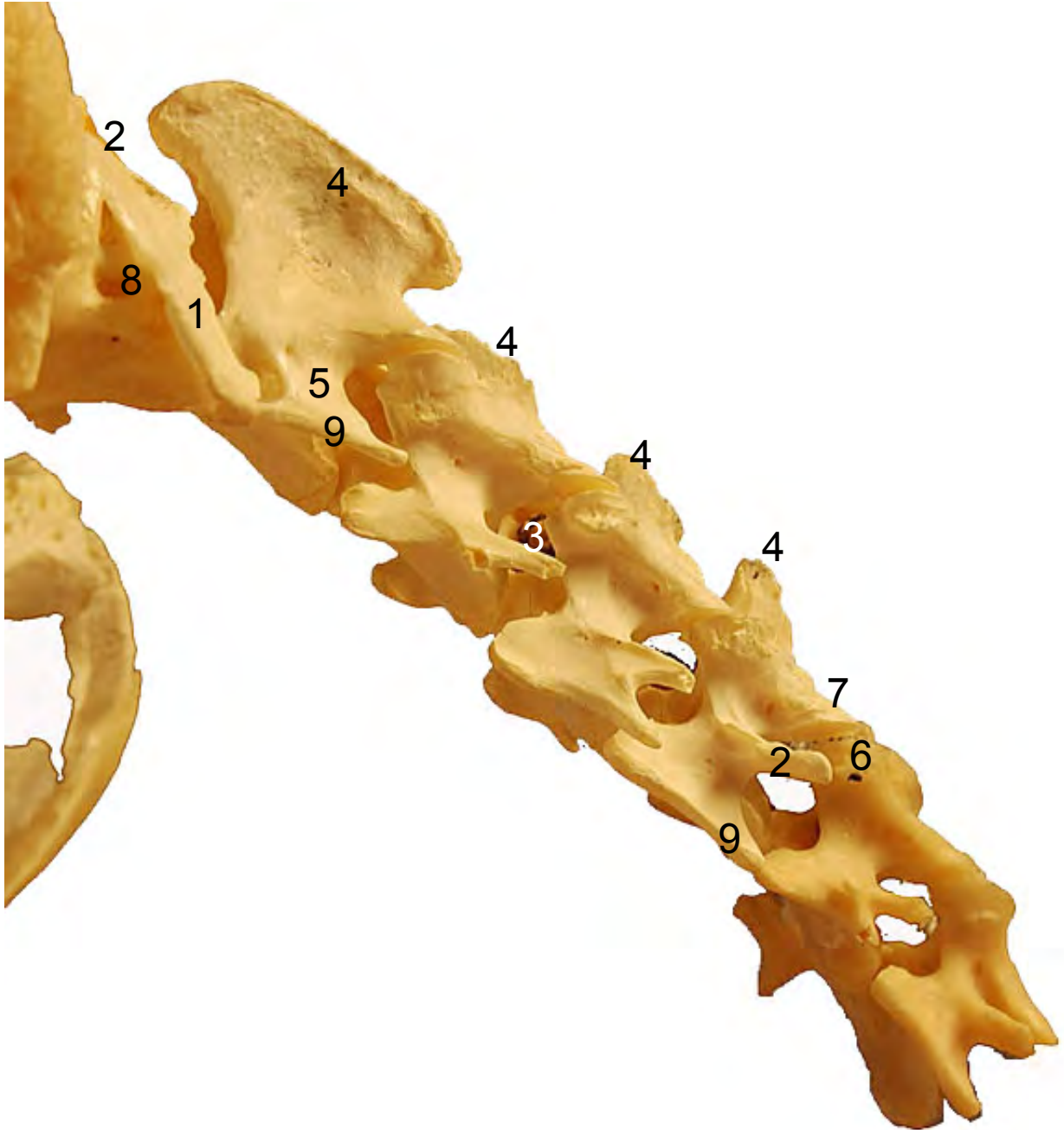


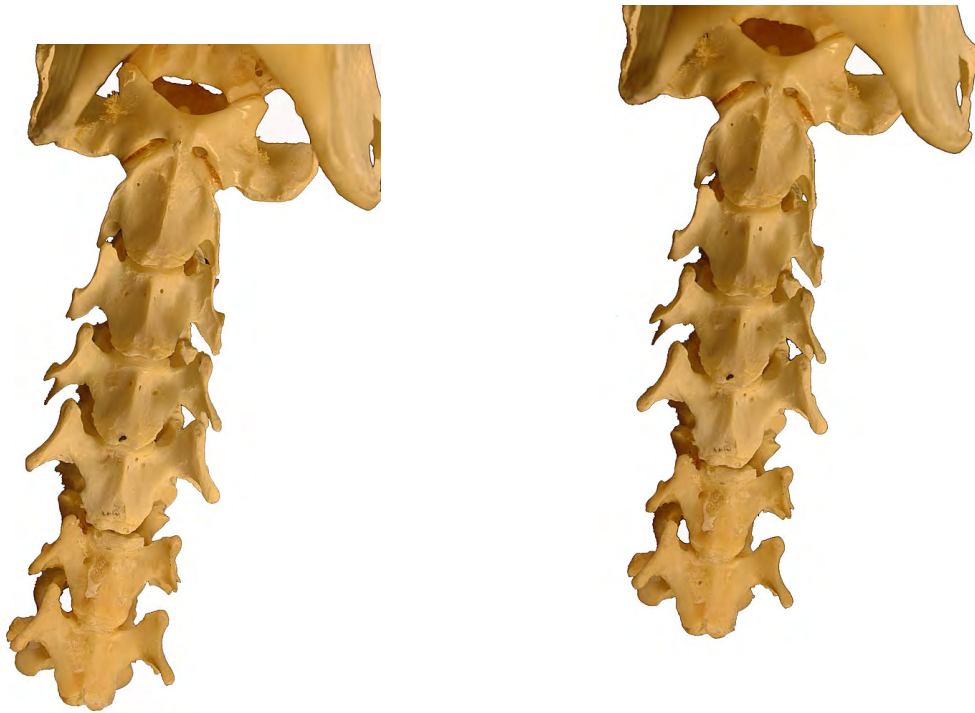
- 1: Ala del atlas (Ala atlantis)
- 2: Tubérculo dorsal (Tuberculum dorsale)
- 3: Agujero alar (Foramen alare)
- 4: Apófisis espinosa (Processus spinosus)
- 5: Apófisis transversas (Processus transversus)
- 6: Apófisis articulares craneales (Procesus articularis cranialis)
- 7: Apófisis articulares caudales (Procesus articularis caudalis)
- 8: Agujero transverso (Foramen transversarium)



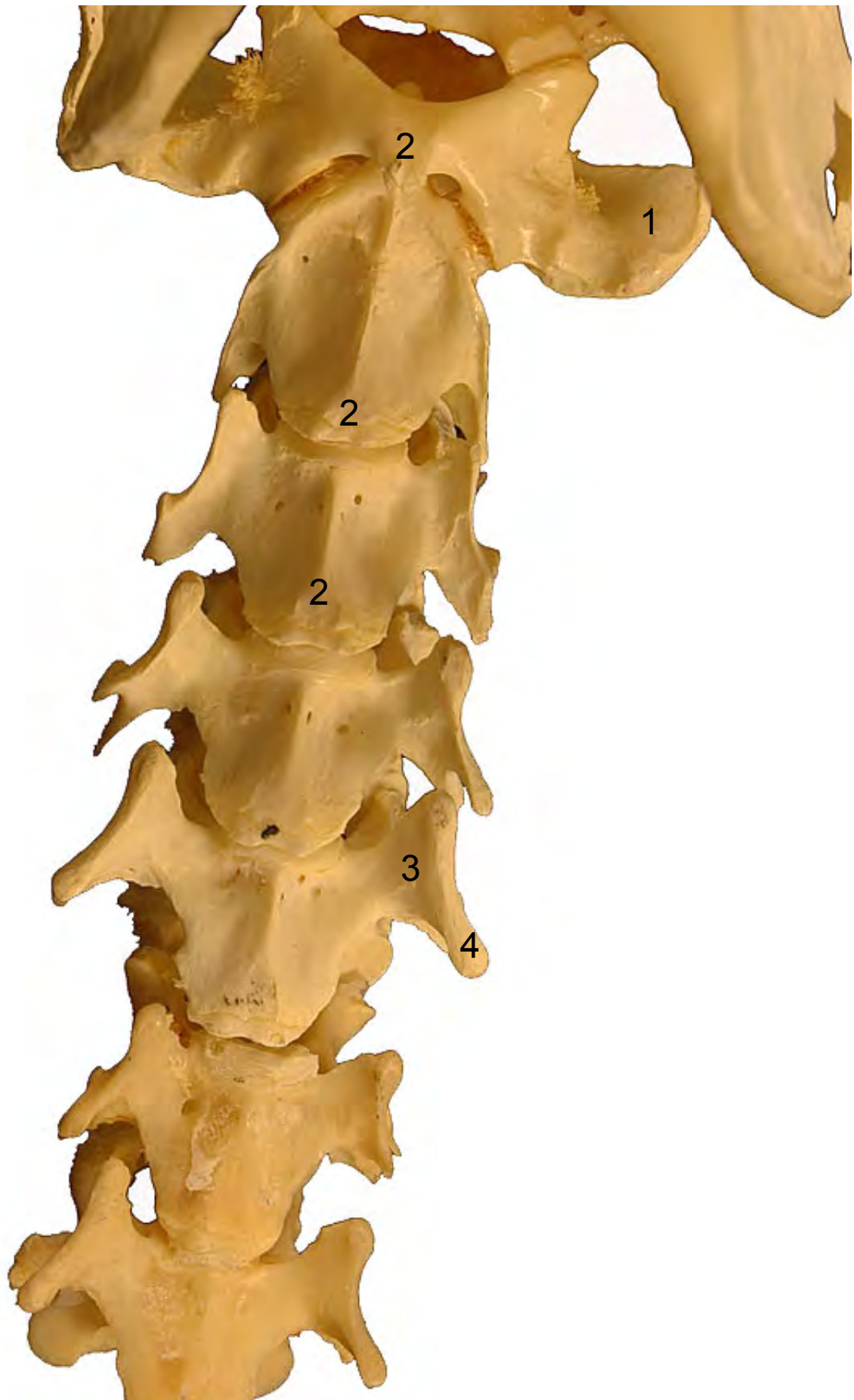

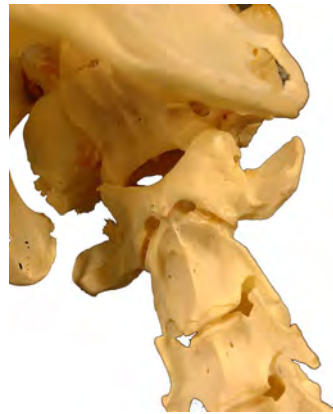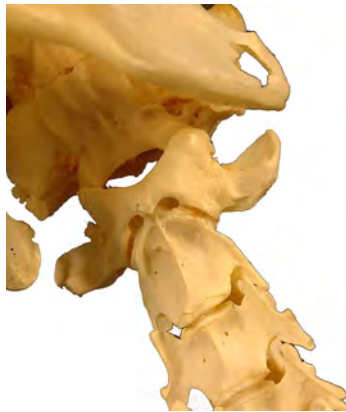- 1: Ala del atlas (Ala atlantis)
- 2: Tubérculo dorsal (Tuberculum dorsale)
- 3: Agujero interfertebral (Foramen intervertebrale)
- 4: Apófisis espinosa (Processus spinosus)
- 5: Apófisis transversas (Processus transversus)
- 6: Apófisis articulares craneales (Procesus articularis cranialis)
- 7: Apófisis articulares caudales (Procesus articularis caudalis)
- 8: Agujero transverso (Foramen transversarium)
- 9: Lámina ventral (Lamina ventralis)



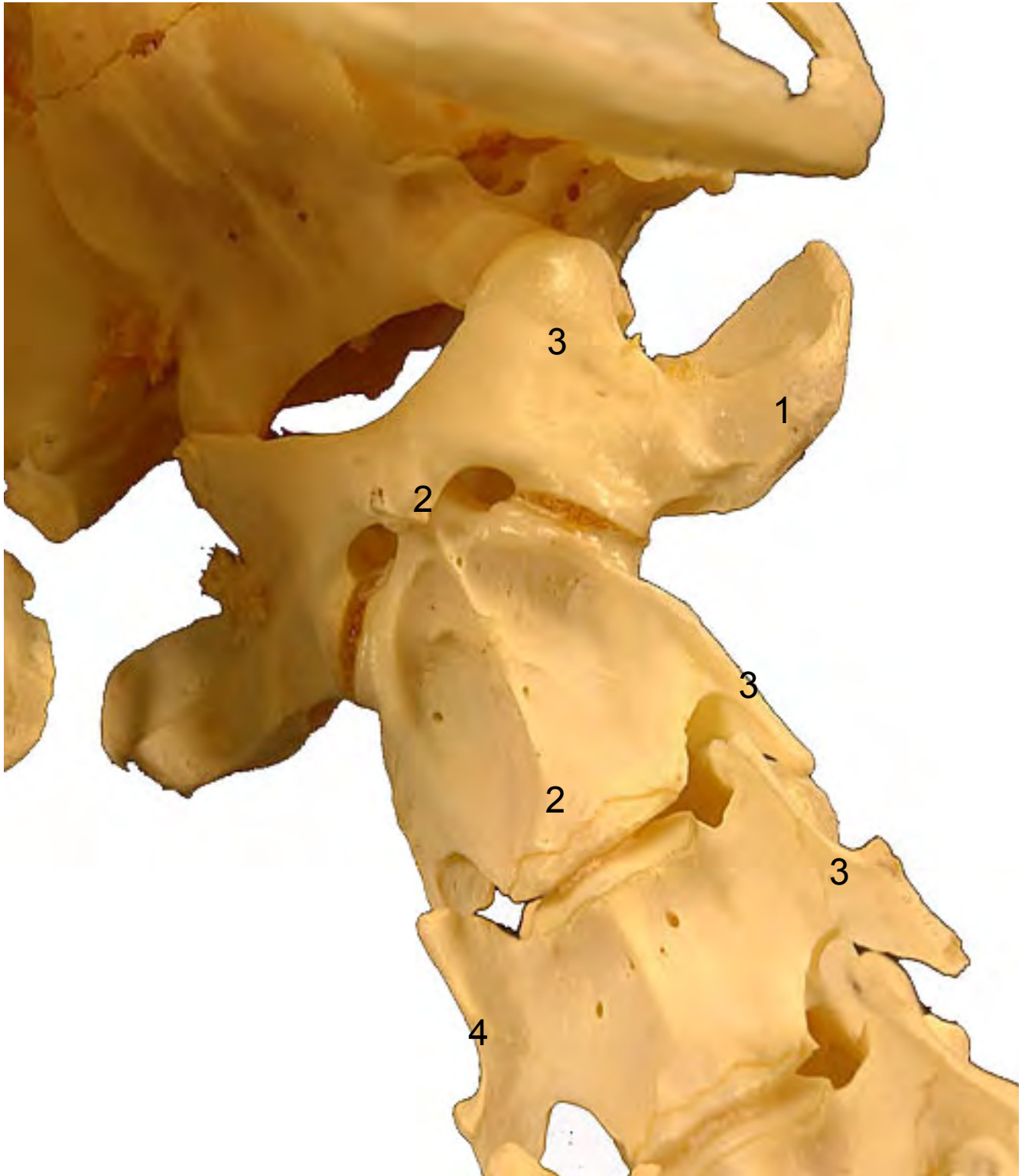

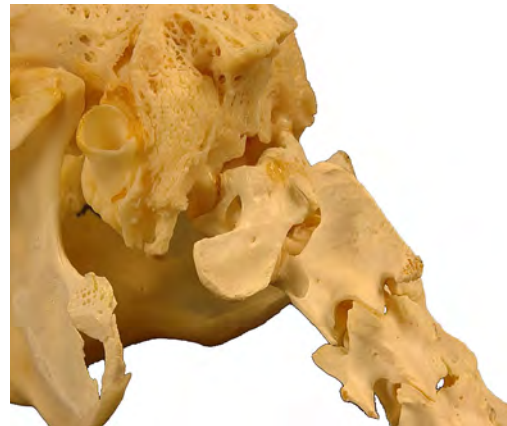
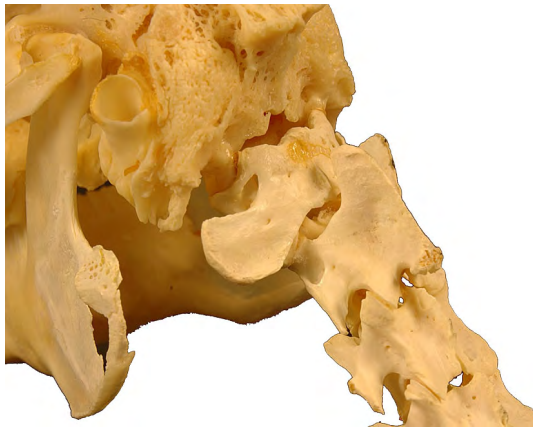
- 1: Ala del atlas (Ala atlantis)
- 2: Tubérculo ventral (Tuberculum ventrale)
- 3: Apófisis transversas (Processus transversus)
- 4: Lámina ventral (Lamina ventralis)



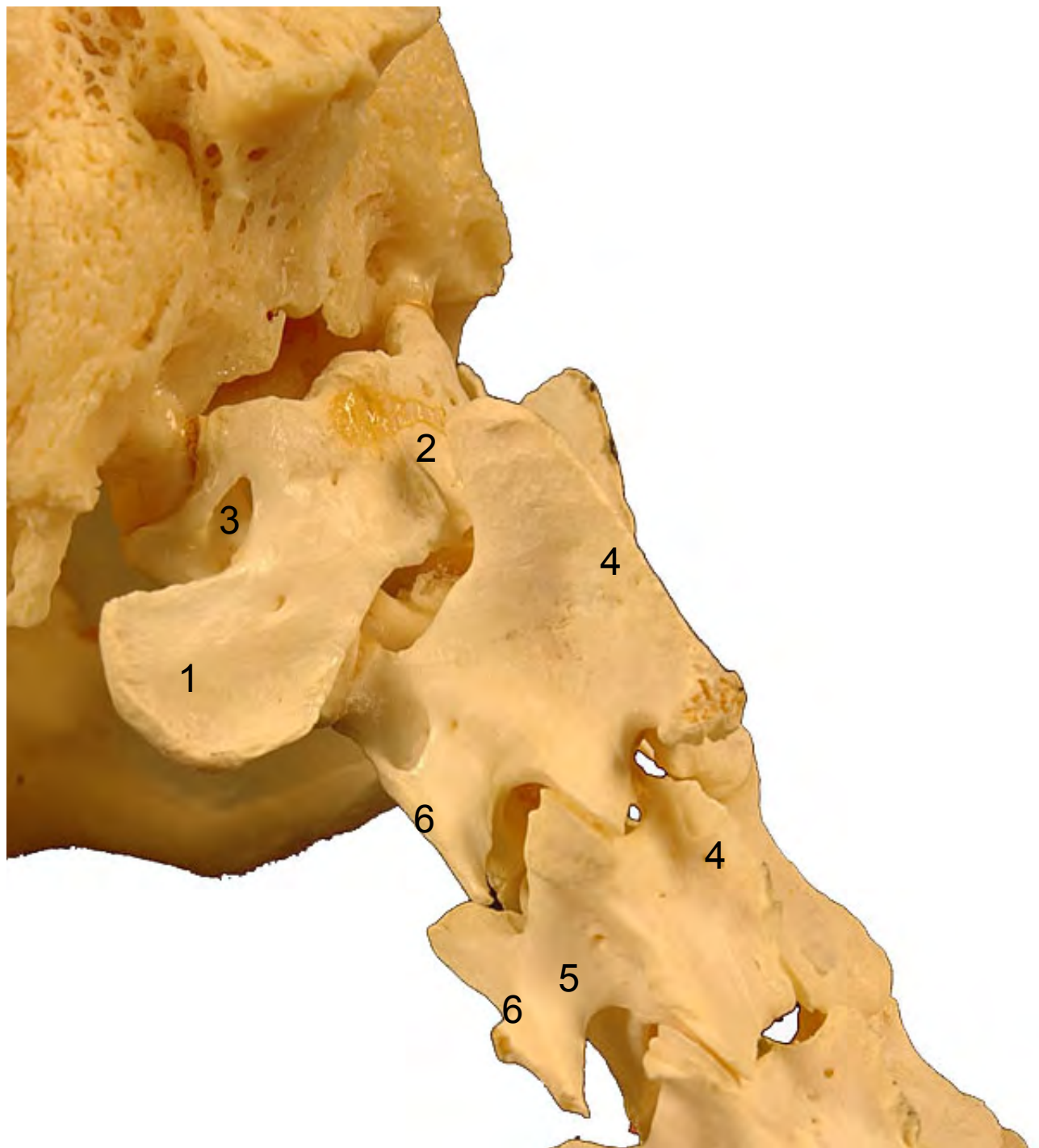



- 1: Ala del atlas (Ala atlantis)
- 2: Tubérculo dorsal (Tuberculum dorsale)
- 3: Apófisis transversas (Processus transversus)
- 4: Lámina ventral (Lamina ventralis)



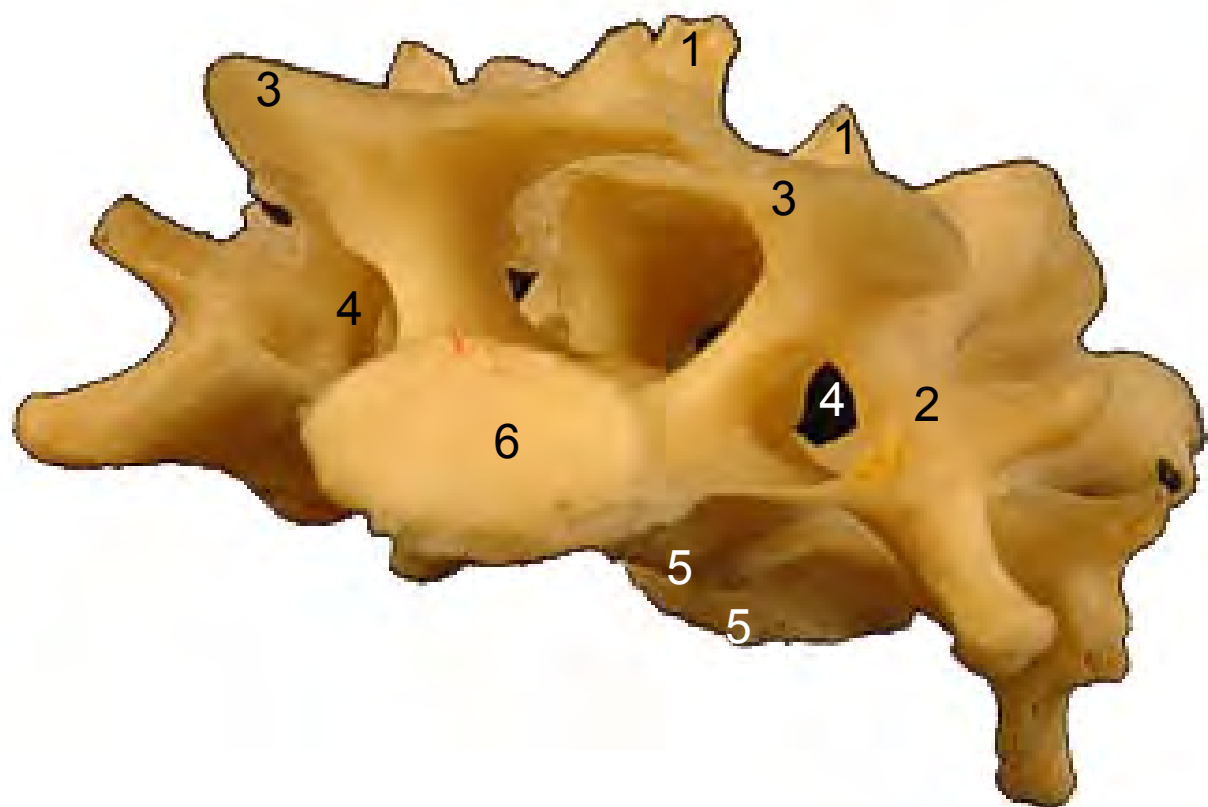


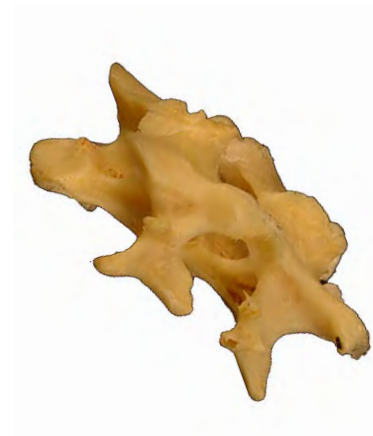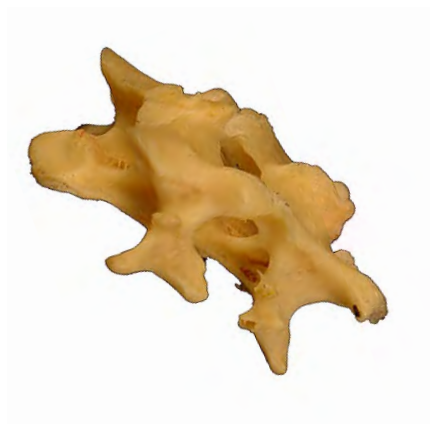- 1: Ala del atlas (Ala atlantis)
- 2: Tubérculo dorsal (Tuberculum dorsale)
- 3: Agujero alar (Foramen alare)
- 4: Apófisis espinosa (Processus spinosus)
- 5: Apófisis transversas (Processus transversus)
- 6: Lámina ventral (Lamina ventralis)



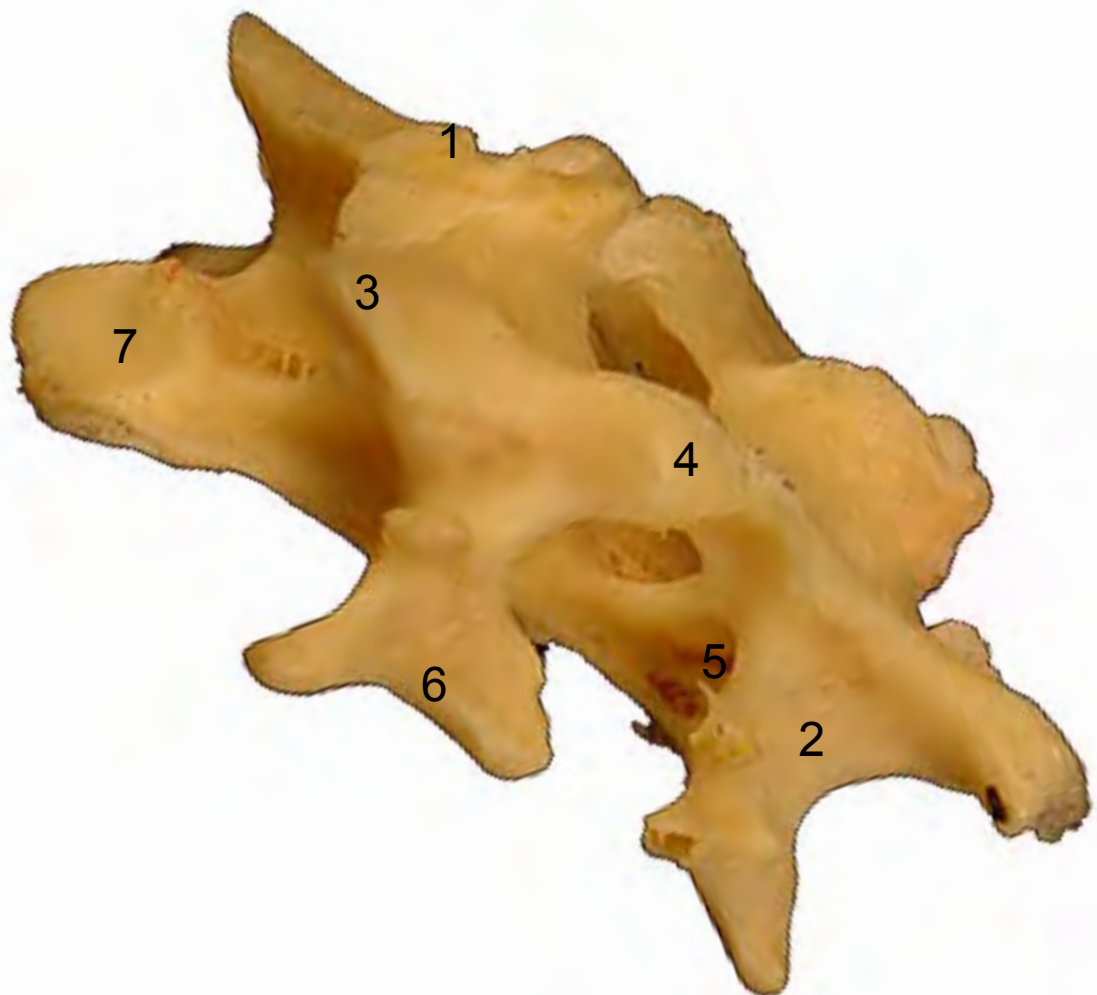

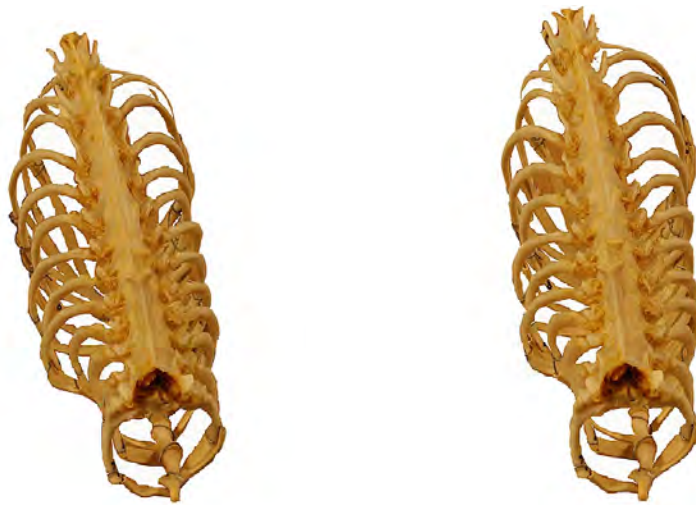
- 1: Apófisis espinosa (Processus spinosus)
- 2: Apófisis transversas (Processus transversus)
- 3: Apófisis articulares craneales (Processus articularis cranialis)
- 4: Agujero transverso (Foramen transversarium)
- 5: Tubérculo ventral (Tuberculum ventrale)
- 6: Cabeza vertebral (Caput vertebrae)



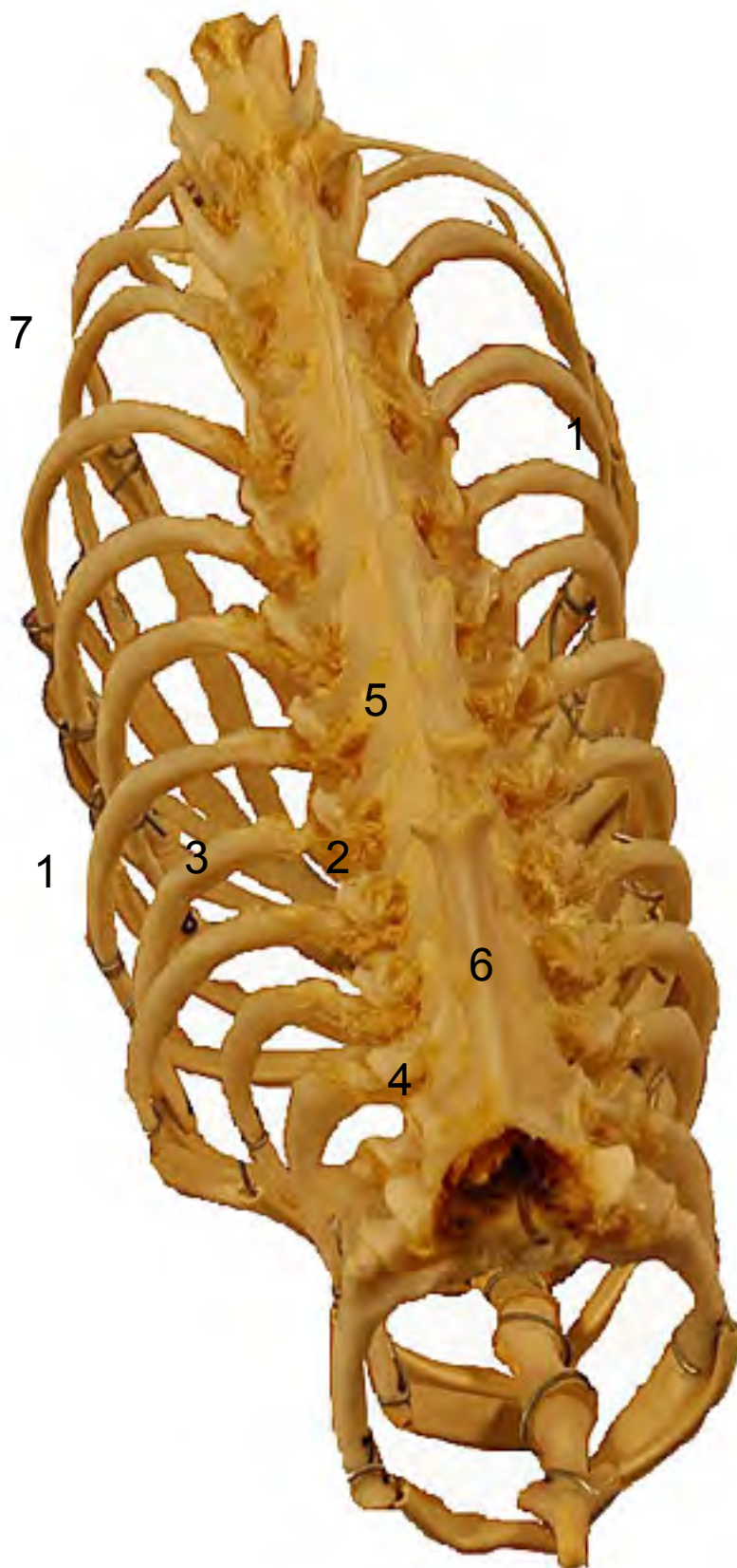


- 1: Apófisis espinosa (Processus spinosus)
- 2: Apófisis transversas (Processus transversus)
- 3: Apófisis articulares craneales (Procesus articularis cranialis)
- 4: Apófisis articulares caudales (Procesus articularis caudalis)
- 5: Agujero transverso (Foramen transversarium)
- 6: Lámina ventral (Lamina ventralis)
- 7: Cabeza vertebral (Caput vertebrae)



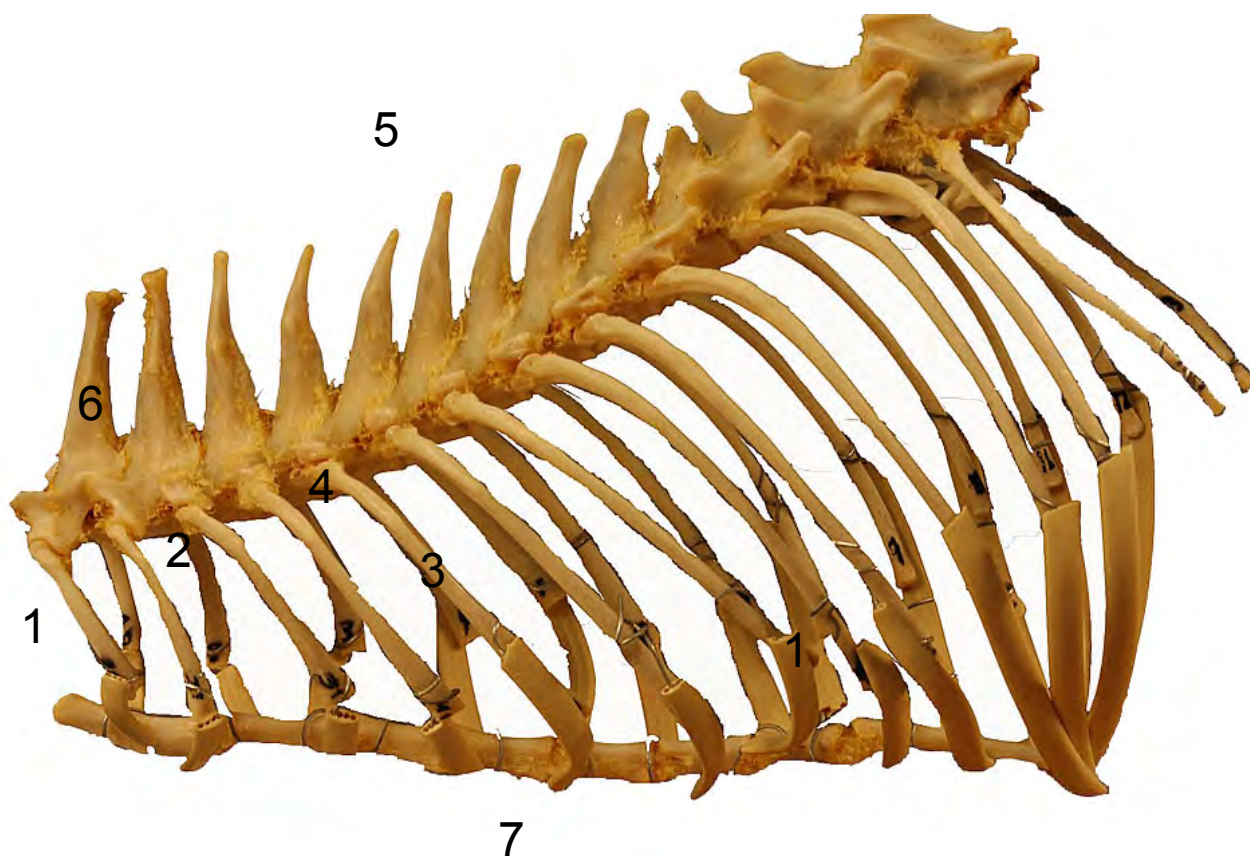


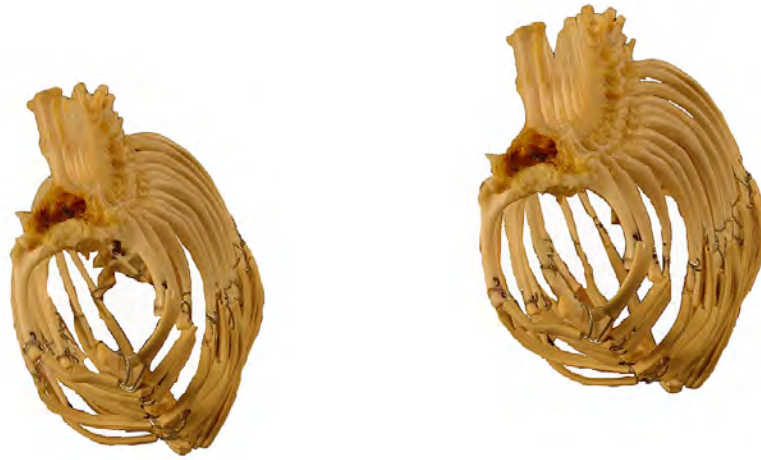- 1: Costillas esternales (Costae verae)
- 2: Cabeza de la costilla (Caput costae)
- 3: Cuerpo de la costilla (Corpus costae)
- 4: Apófisis trasversa (Processus transversus)
- 5: Vértebras torácicas (Verterae dorsales)
- 6: Apófisis espinosa (Processus spinosus)
- 7: Costillas asternales (Costae spuriae)



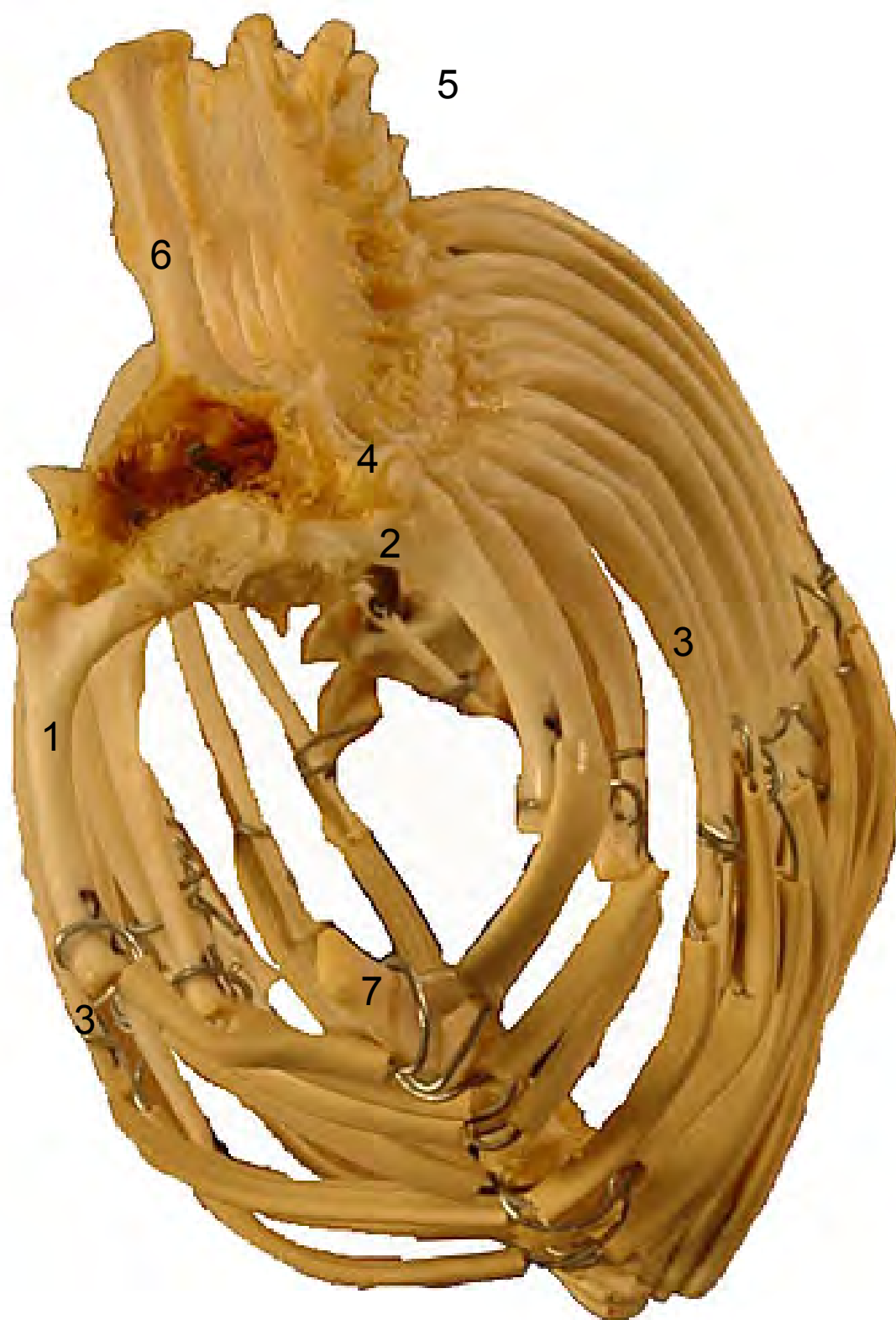


- 1: Costilla esternal (Costae verae)
- 2: Cabeza de la costilla (Caput costae)
- 3: Cuerpo de la costilla (Corpus costae)
- 4: Apófisis trasversa (Processus transversus)
- 5: Vértebras torácicas (Verterae dorsales)
- 6: Apófisis espinosa (Processus spinosus)
- 7: Esternón (Sternum)



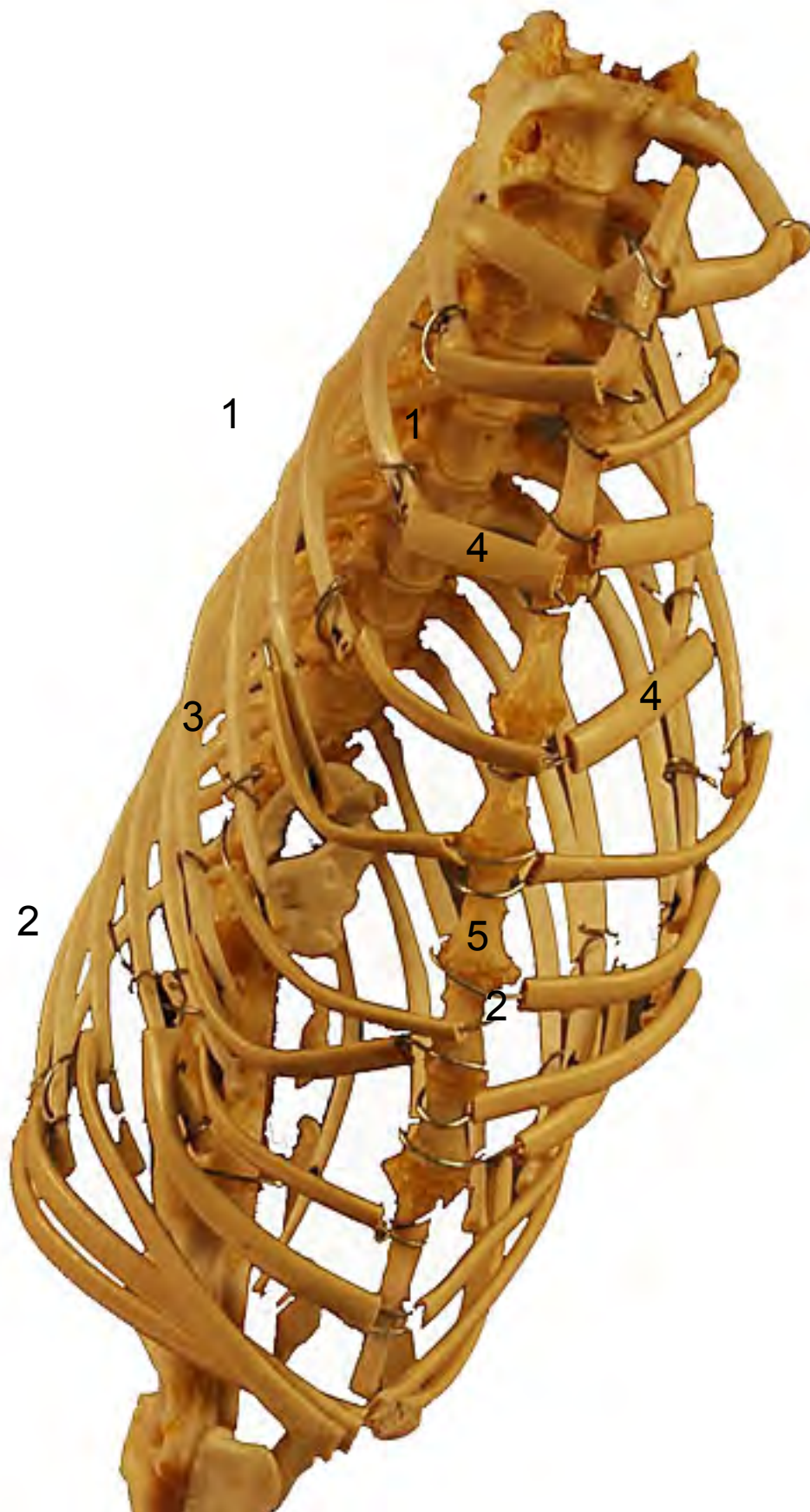


- 1: Costilla esternal (Costae verae)
- 2: Cabeza de la costilla (Caput costae)
- 3: Cuerpo de la costilla (Corpus costae)
- 4: Apófisis trasversa (Processus transversus)
- 5: Vértebras torácicas (Verterae dorsales)
- 6: Apófisis espinosa (Processus spinosus)
- 7: Manubrio esternal (Manubrium sternalis)





- 1: Costillas esternal (Costae verae)
- 2: Costillas asternales (Costae spuriae)
- 3: Cuerpo de la costilla (Corpus costae)
- 4: Cartílago costal (Cartilago costalis)
- 5: Esternón (Sternum)





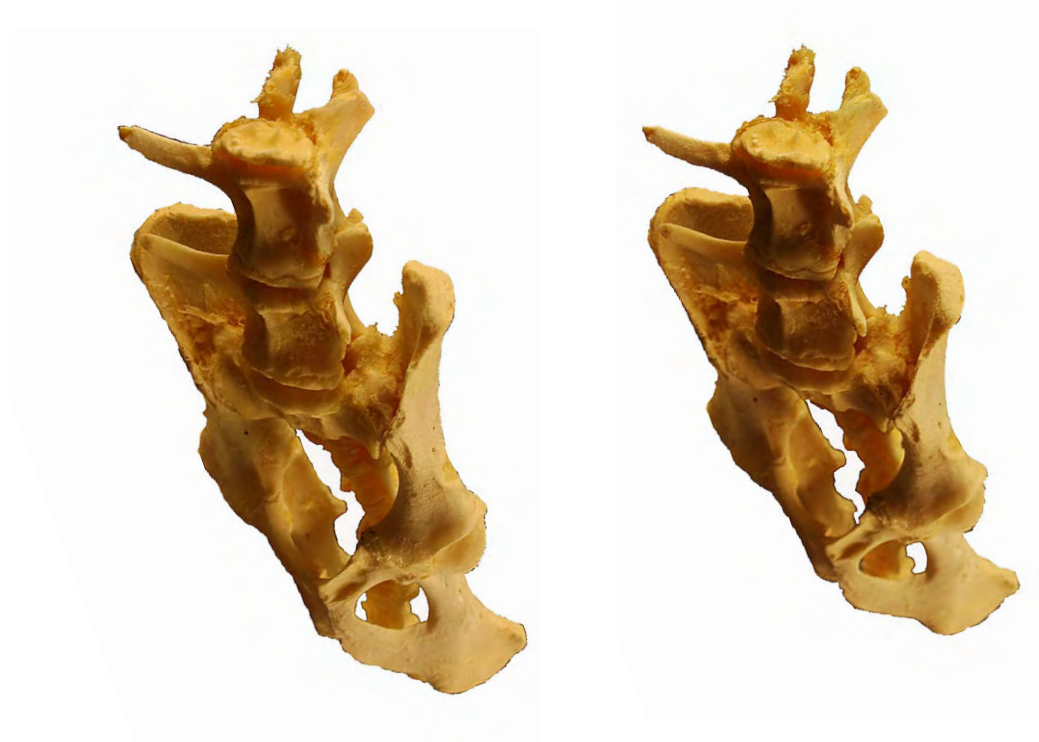- 1: Apófisis espinosa (Processus spinosus)
- 2: Apófisis transversas (Processus transversus)
- 3: Apófisis articulares craneales (Processus articularis cranialis)
- 4: Apófisis articulares caudales (Processus articularis caudalis)
- 5: Apófisis accesoria (Processus accessorius)



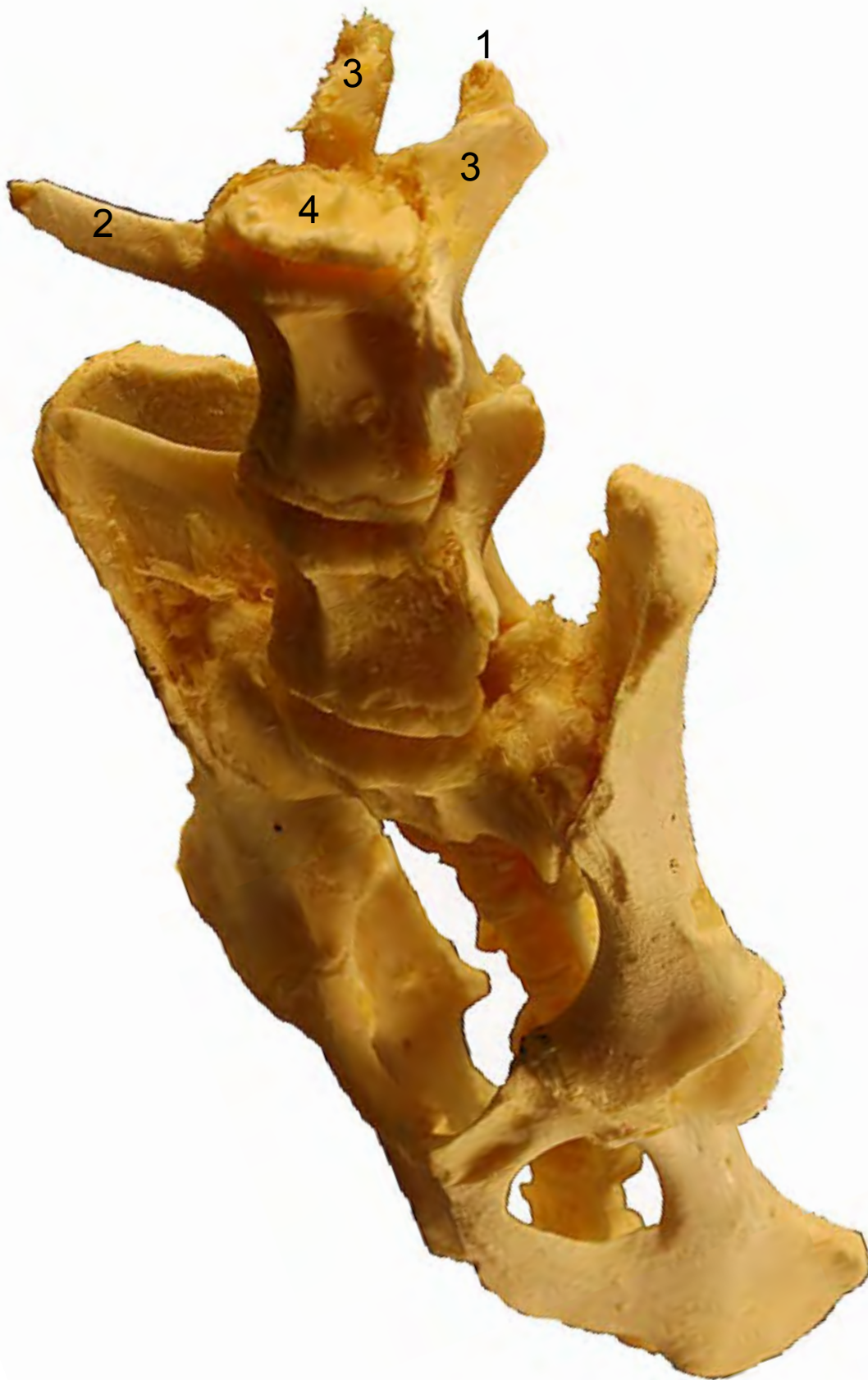

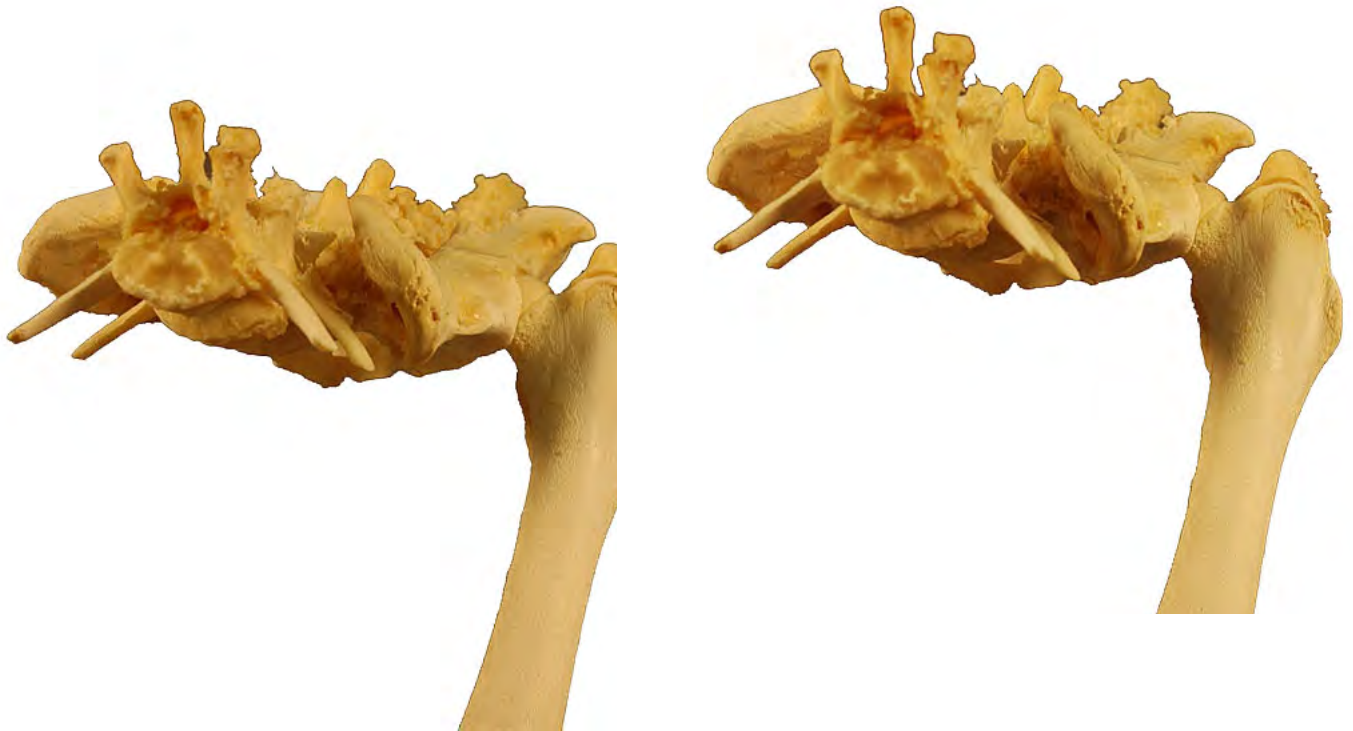- 1: Apófisis espinosa (Processus spinosus)
- 2: Apófisis transversas (Processus transversus)
- 3: Apófisis articulares craneales (Processus articularis cranialis)
- 4: Apófisis articulares caudales (Processus articularis caudalis)





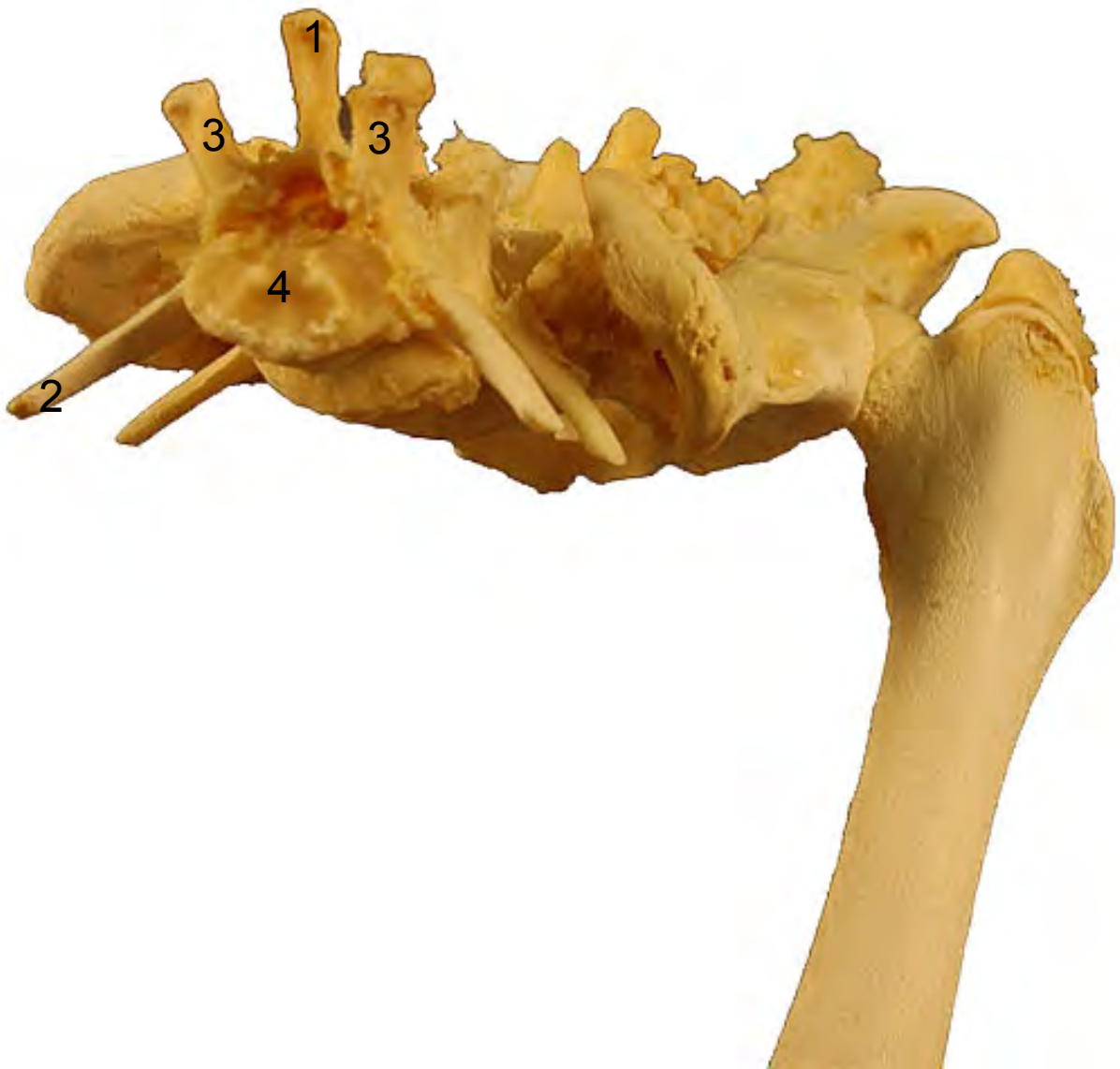- 1: Apófisis espinosa (Processus spinosus)
- 2: Apófisis transversas (Processus transversus)
- 3: Apófisis articulares craneales (Procesus articularis cranialis)
- 4: Cabeza vertebral (Caput vertebrae)

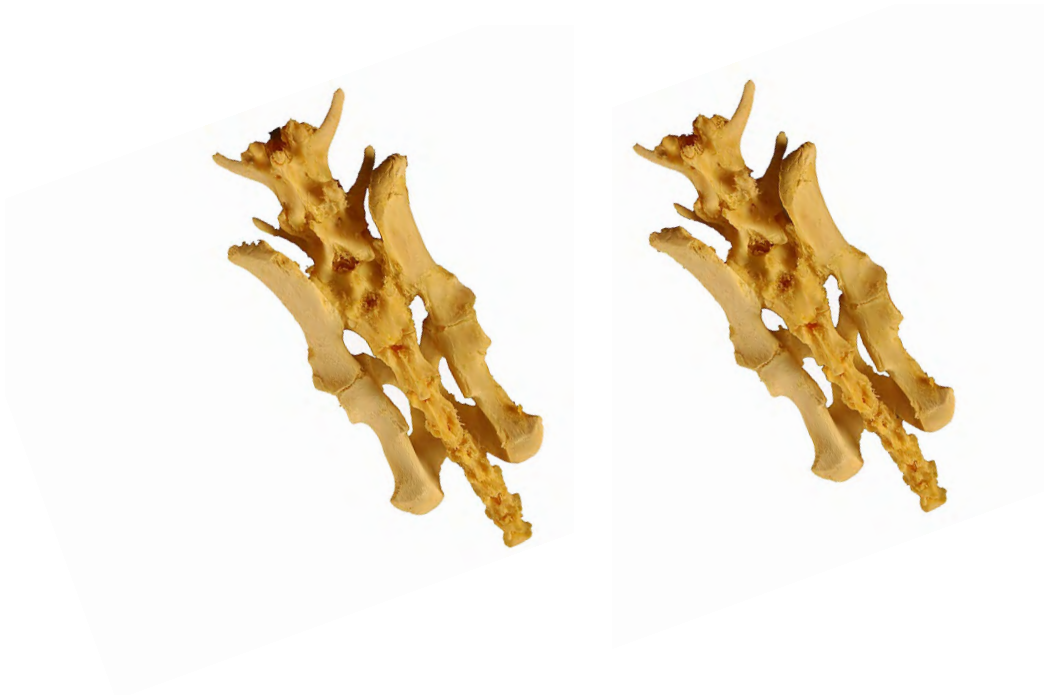



- 1: Apófisis espinosa (Processus spinosus)
- 2: Apófisis transversas (Processus transversus)
- 3: Apófisis articulares craneales (Processus articularis cranialis)
- 4: Cabeza vertebral (Caput vertebrae)

2



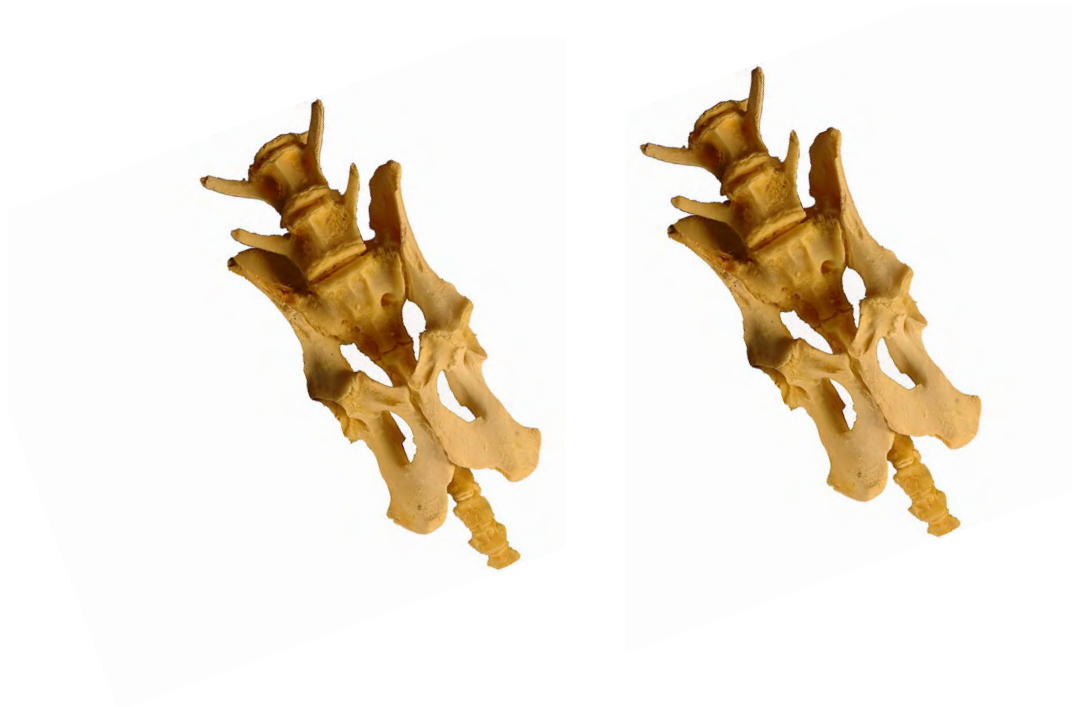

- 1: Apófisis espinosa (Processus spinosus)
- 2: Apófisis transversas (Processus transversus)
- 3: Apófisis articulares craneales (Procesus articularis cranialis)
- 4: Apófisis articulares caudales (Procesus articularis caudalis)



**SACRO
OS SACRUM**

Ventrodorsal
Ventralis-dorsalis



- 1: Apófisis transversas (Processus transversus)
- 2: Agujero sacro ventral (Foramen sacralia ventralia)
- 3: Promontorio (Promontorium)
- 4: Ala del hueso sacro (Ala ossis sacri)

