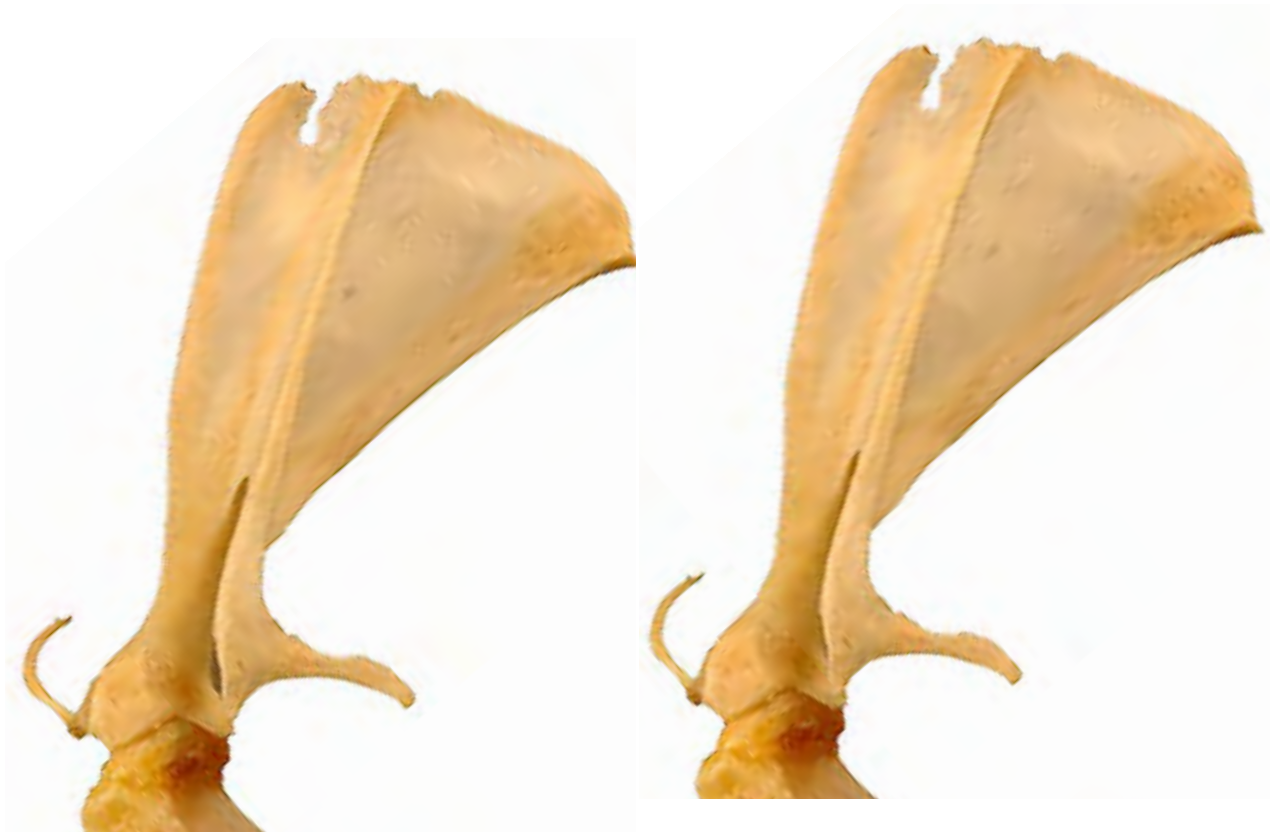
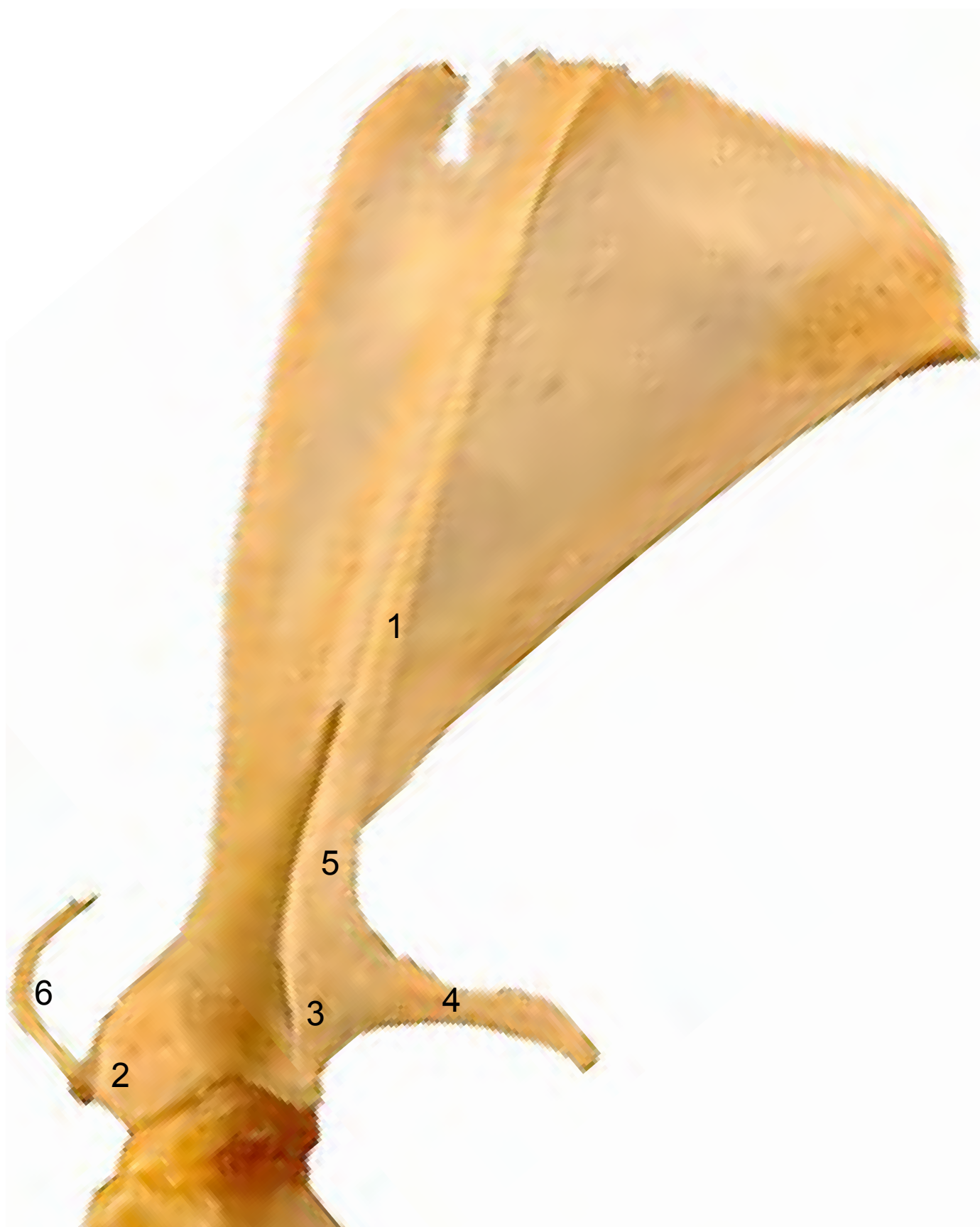
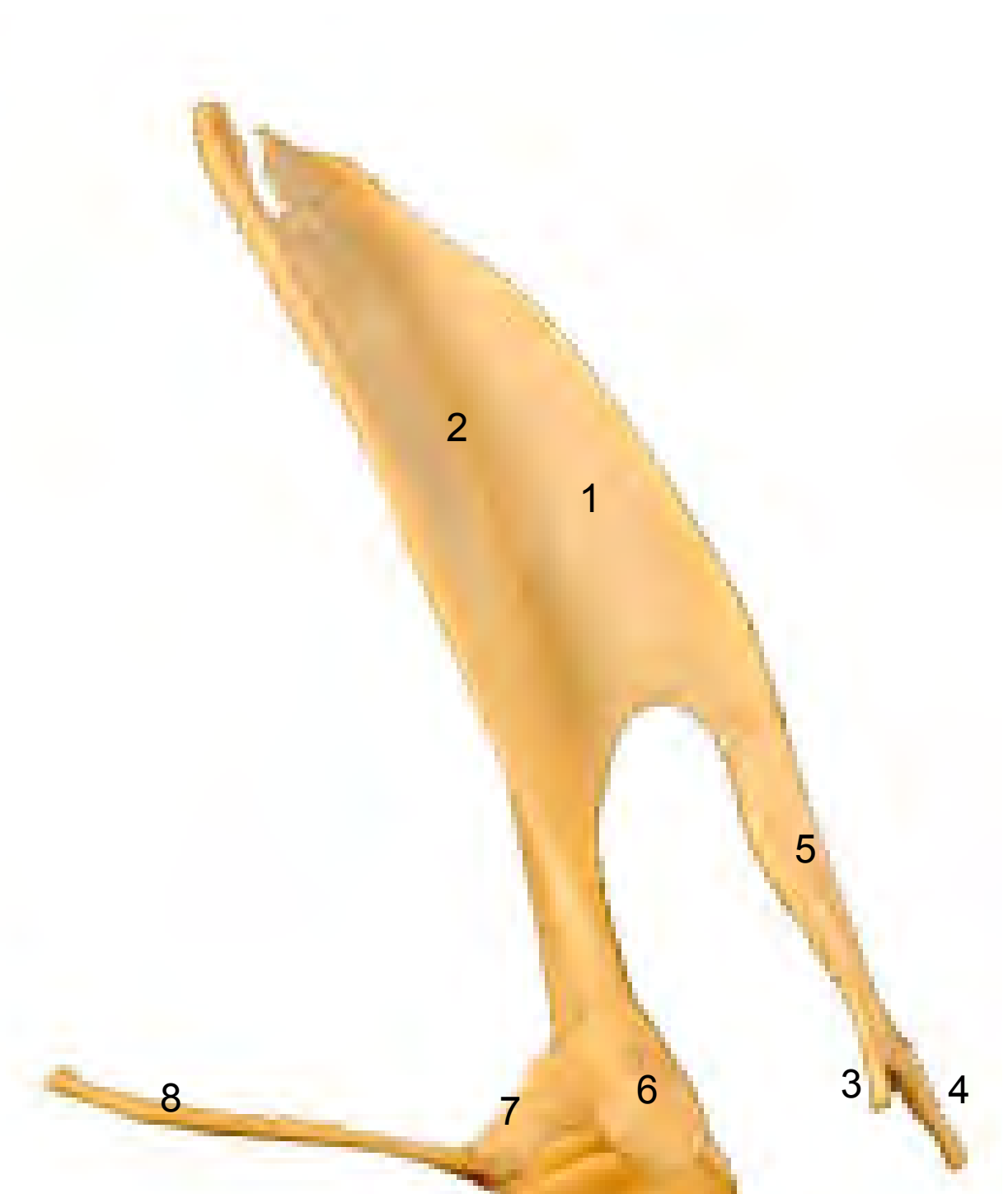


- 1: Espina (Spina)
- 2: Tubérculo supraglenoideo (Tuberculum supraglenoidale)
- 3: Apófisis hamatus (Processus hamatus)
- 4: Apófisis suprahamatus (Processus suprahamatus)
- 5: Acromion (3 + 4) (Acromion)
- 6: Clavícula (Clavicula)






- 1: Espina (Spina)
- 2: Fosa supraespinosa (Fossa supraspinata)
- 3: Apófisis hamatus (Processus hamatus)
- 4: Apófisis suprahamatus (Processus suprahamatus)
- 5: Acromion (3 + 4) (Acromion)
- 6: Tubérculo supraglenoideo (Tuberculum supraglenoidale)
- 7: Apófisis coracoides (Processus coracoideus)
- 8: Clavícula (Clavicula)



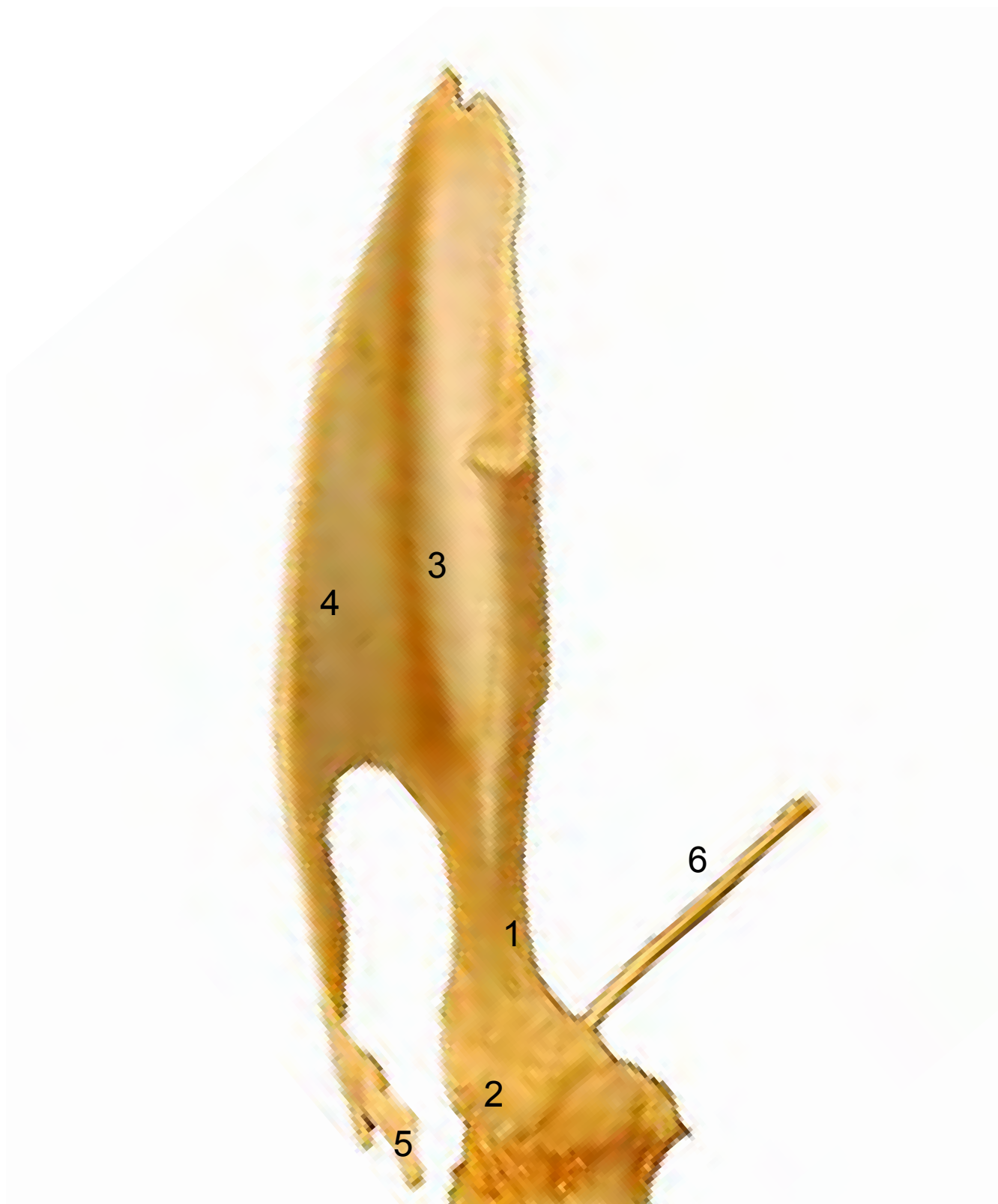


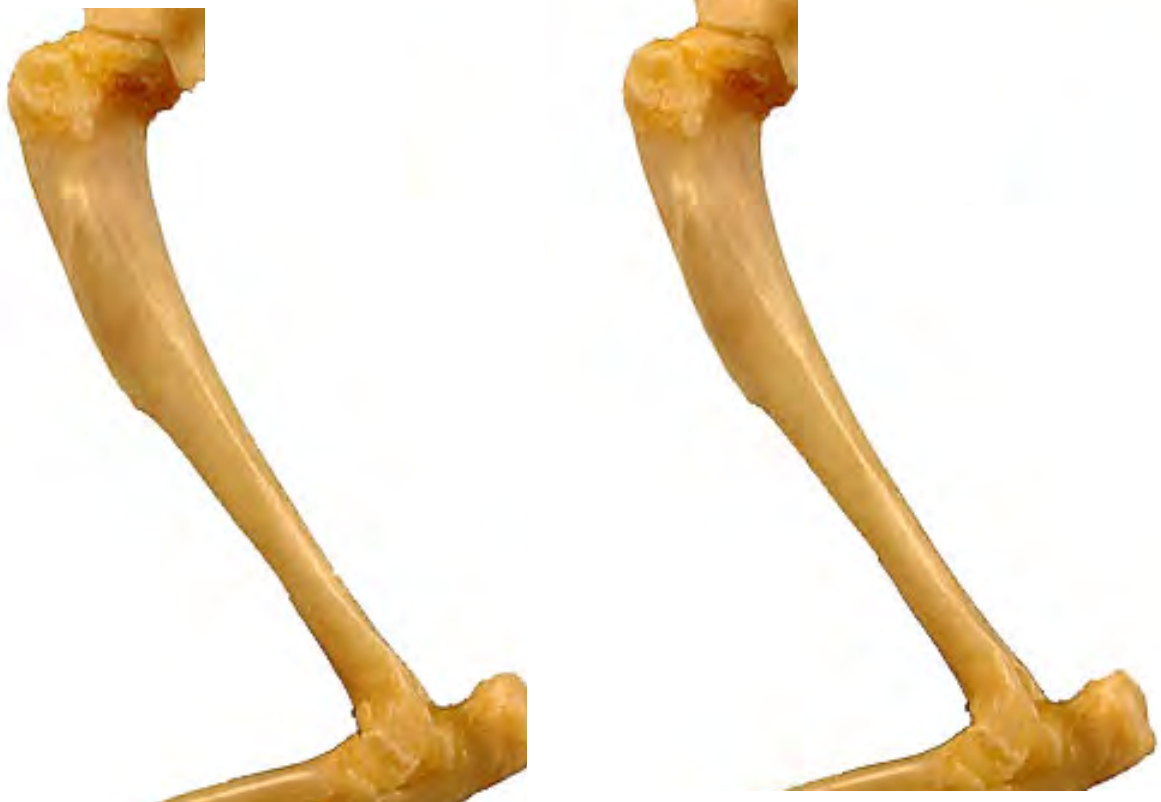- 1: Cuello (Collum scapulae)
- 2: Apófisis coracoides (Processus coracoideus)
- 3: Fosa subescapular (Fossa subscapularis)
- 4: Cara serrata (Facies serrata)
- 5: Apófisis suprahamatus (Processus suprahamatus)
- 6: Clavícula (Clavicula)





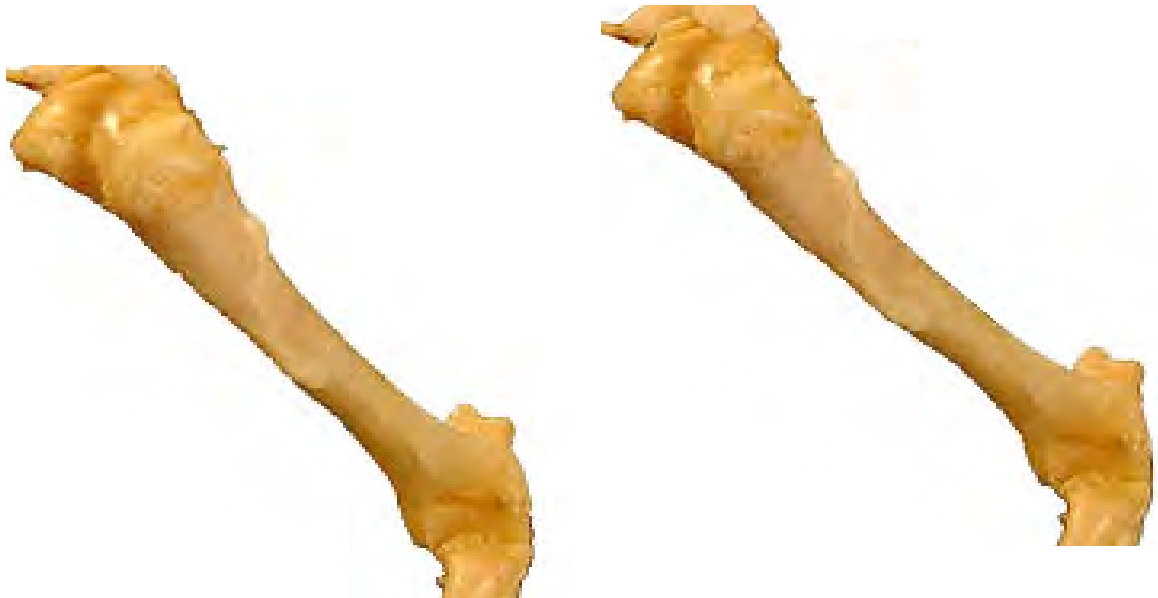- 1: Cuello (Collum scapulae)
- 2: Tubérculo supraglenoideo (Tuberculum supraglenoidale)
- 3: Fosa subescapular (Fossa subscapularis)
- 4: Espina (Spina)
- 5: Apófisis suprahamatus (Processus suprahamatus)
- 6: Clavícula (Clavicula)



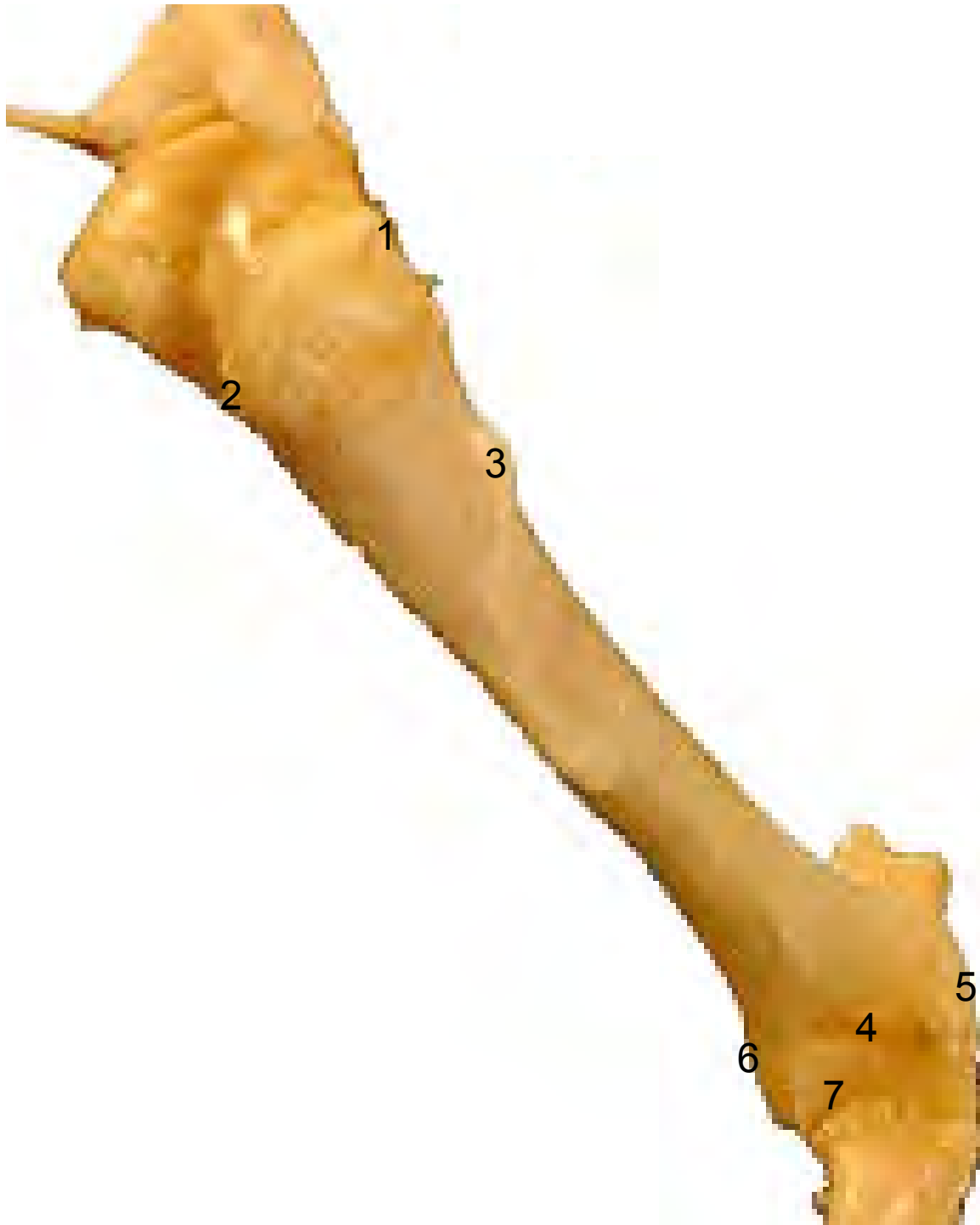

- 1: Tubérculo mayor (Tuberculum majus)
- 2: Cabeza del húmero (Caput humeri)
- 3: Tuberosidad deltoidea (Tuberositas deltoidea)
- 4: Fosa del olécranon (Fossa olecrani)
- 5: Epicóndilo lateral (Epicondylus lateralis)





- 1: Tubérculo mayor (Tuberculum majus)
- 2: Tubérculo menor (Tuberculum minus)
- 3: Tuberosidad deltoidea (Tuberositas deltoidea)
- 4: Fosa radial (Fossa radialis)
- 5: Epicóndilo lateral (Epicondylus lateralis)
- 6: Epicóndilo medial (Epicondylus medialis)
- 7: Tróclea del húmero (Trochlea humeri)



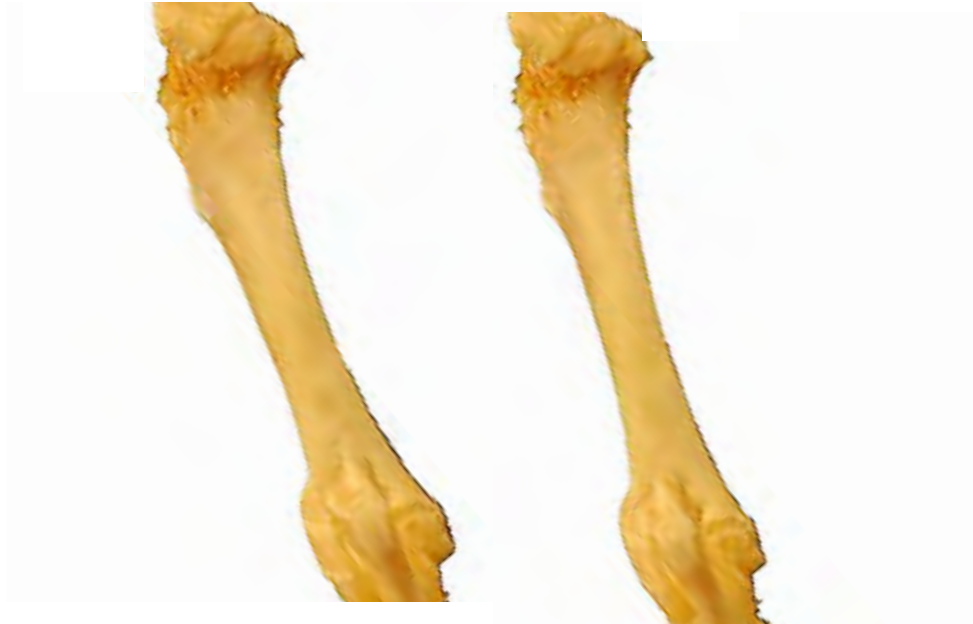

- 1: Tubérculo mayor (Tuberculum majus)
- 2: Tubérculo menor (Tuberculum minus)
- 3: Tuberosidad deltoidea (Tuberositas deltoidea)
- 4: : Epicóndilo medial (Epicondylus medialis)

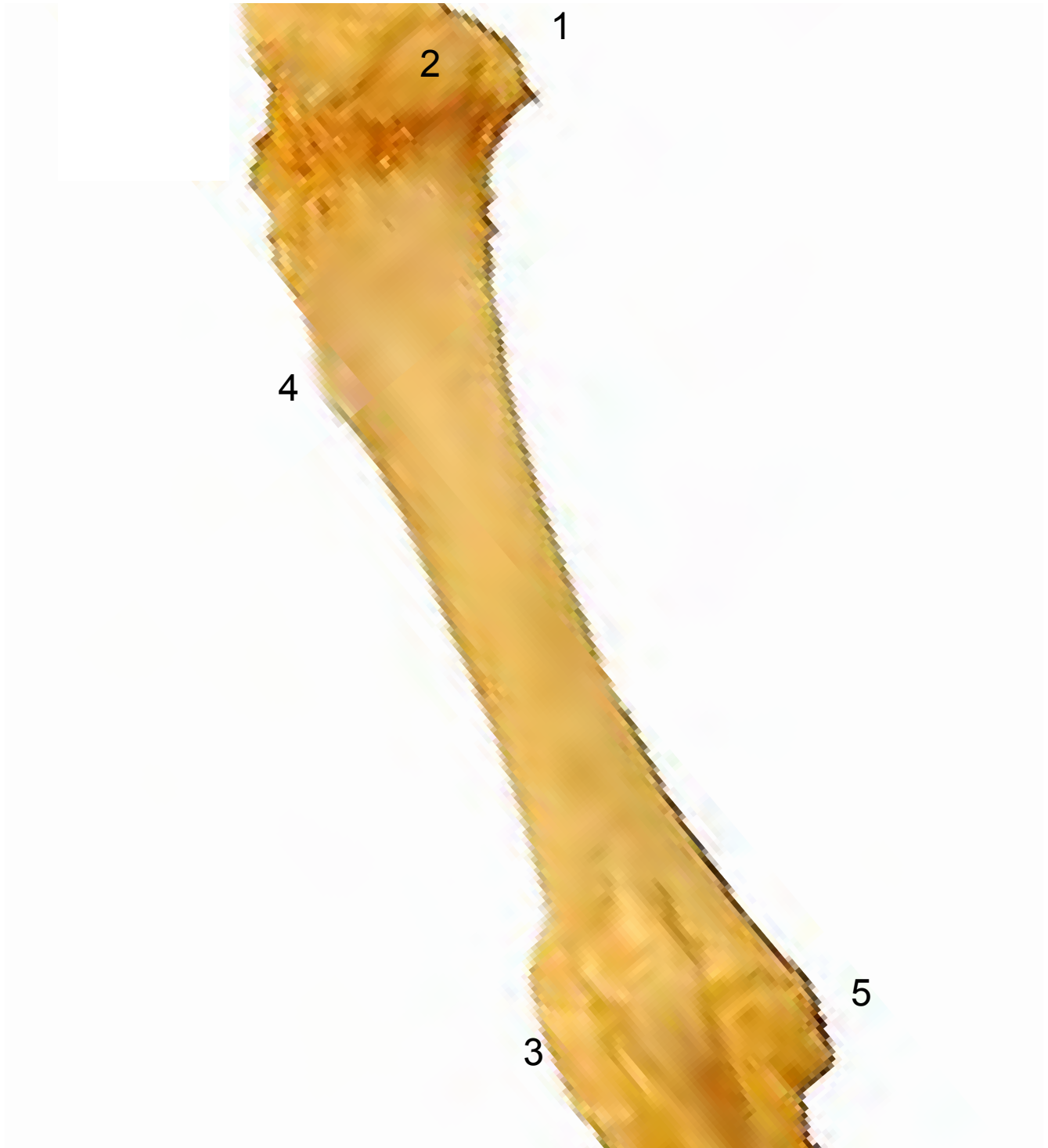
HÚMERO
HUMERUS

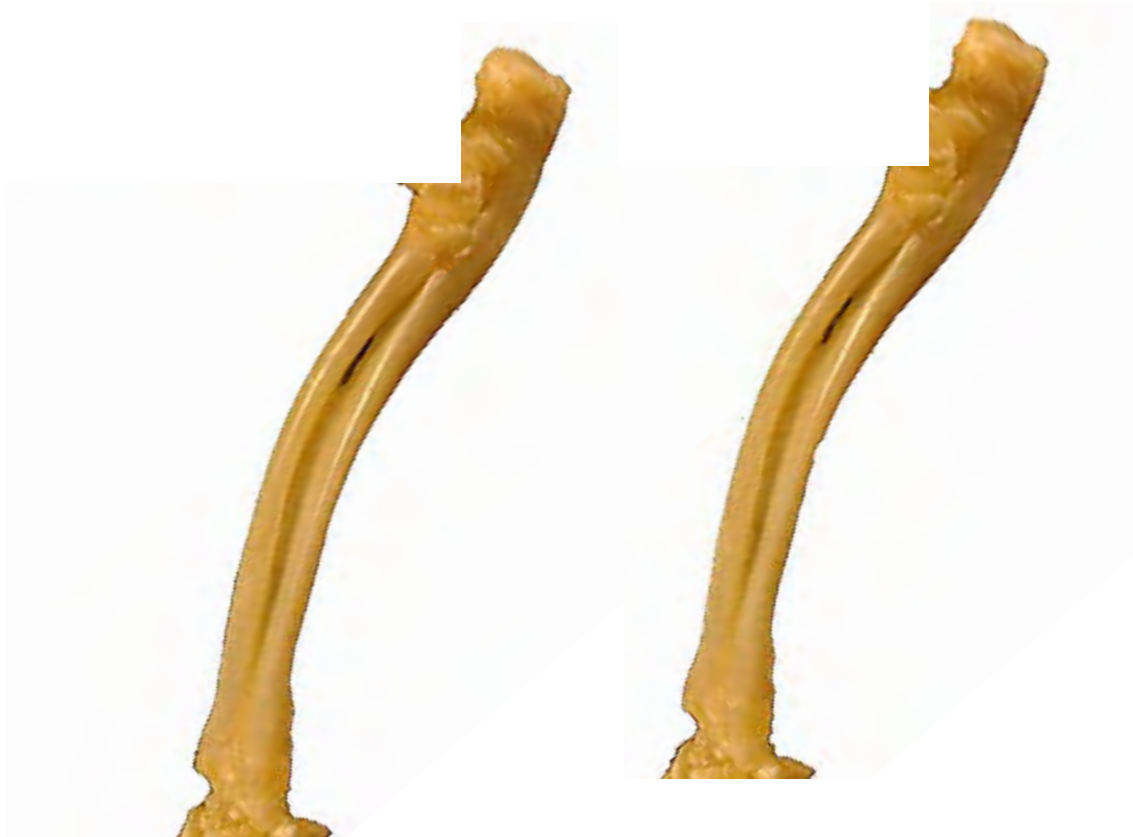Medial
Medialis



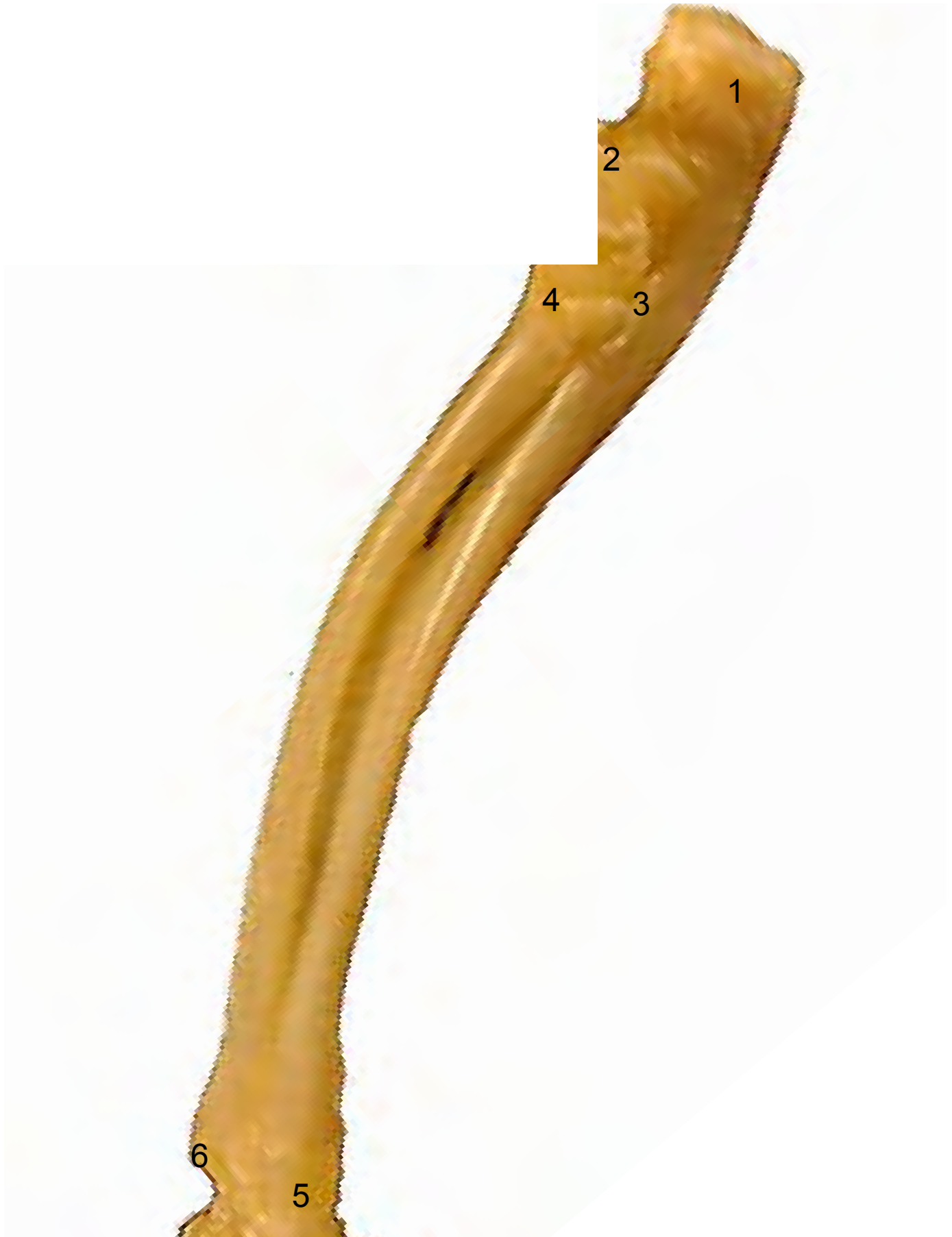

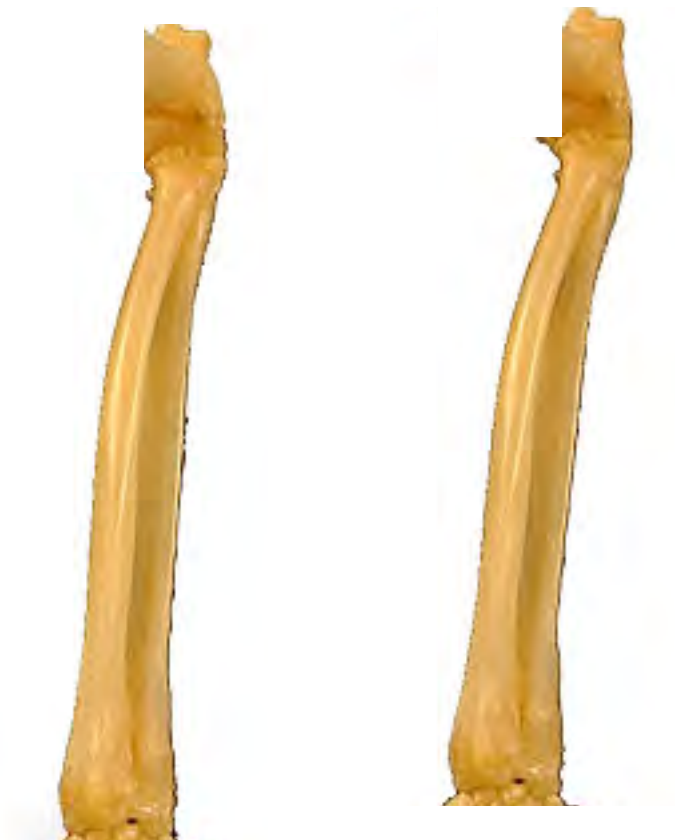- 1: Tubérculo menor (Tuberculum minus)
- 2: Cabeza del húmero (Caput humeri)
- 3: Epicóndilo medial (Epicondylus medialis)
- 4: Tuberosidad deltoidea (Tuberositas deltoidea)
- 5: Epicóndilo lateral (Epicondylus lateralis)





- 1: Olécranon (Olecranon)
- 2: Apófisis ancónea (Processus anconeus)
- 3: Incisura troclear (Incisura trochlearis)
- 4: Cabeza del radio (Caput radii)
- 5: Apófisis estiloides (Processus styloideus)
- 6: Apófisis estiloides medial (Processus styloideus medialis)



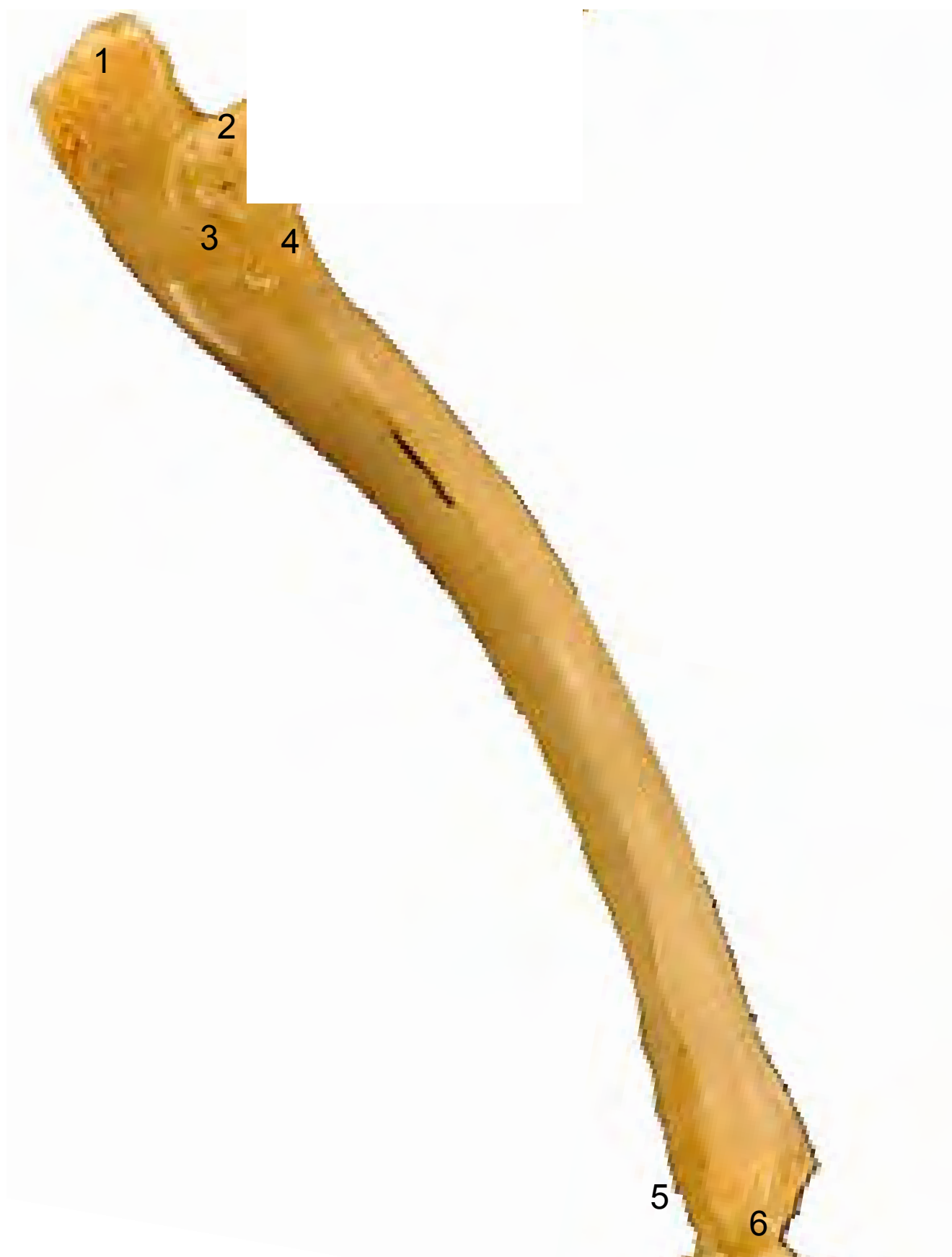

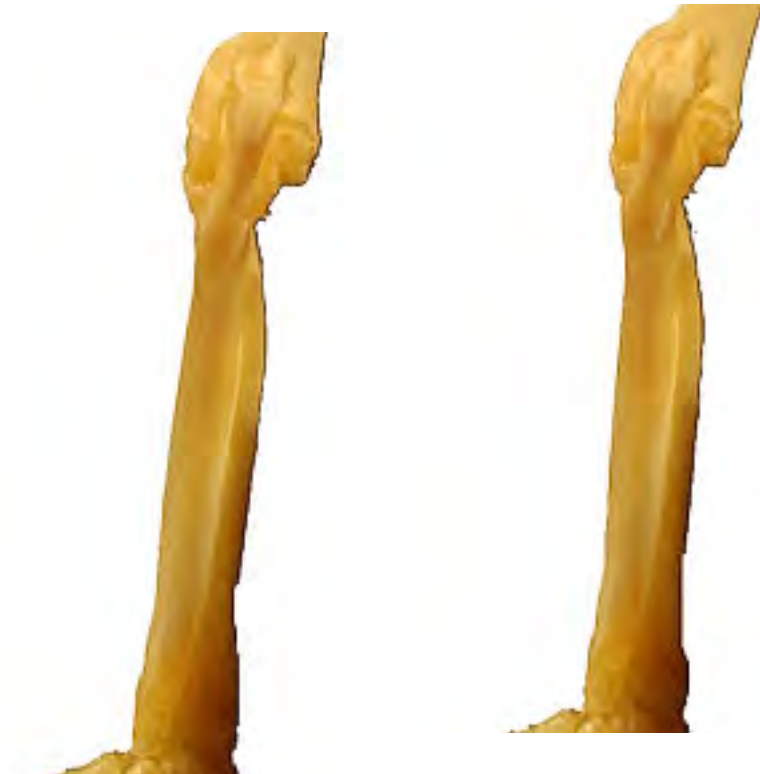- 1: Olécranon (Olecranon)
- 2: Cabeza del radio (Caput radii)
- 3: Apófisis estiloides (Processus styloideus)
- 4: Apófisis estiloides medial (Processus styloideus medialis)





- 1: Olécranon (Olecranon)
- 2: Apófisis ancónea (Processus anconeus)
- 3: Incisura troclear (Incisura trochlearis)
- 4: Cabeza del radio (Caput radii)
- 5: Apófisis estiloides (Processus styloideus)
- 6: Apófisis estiloides medial (Processus styloideus medialis)



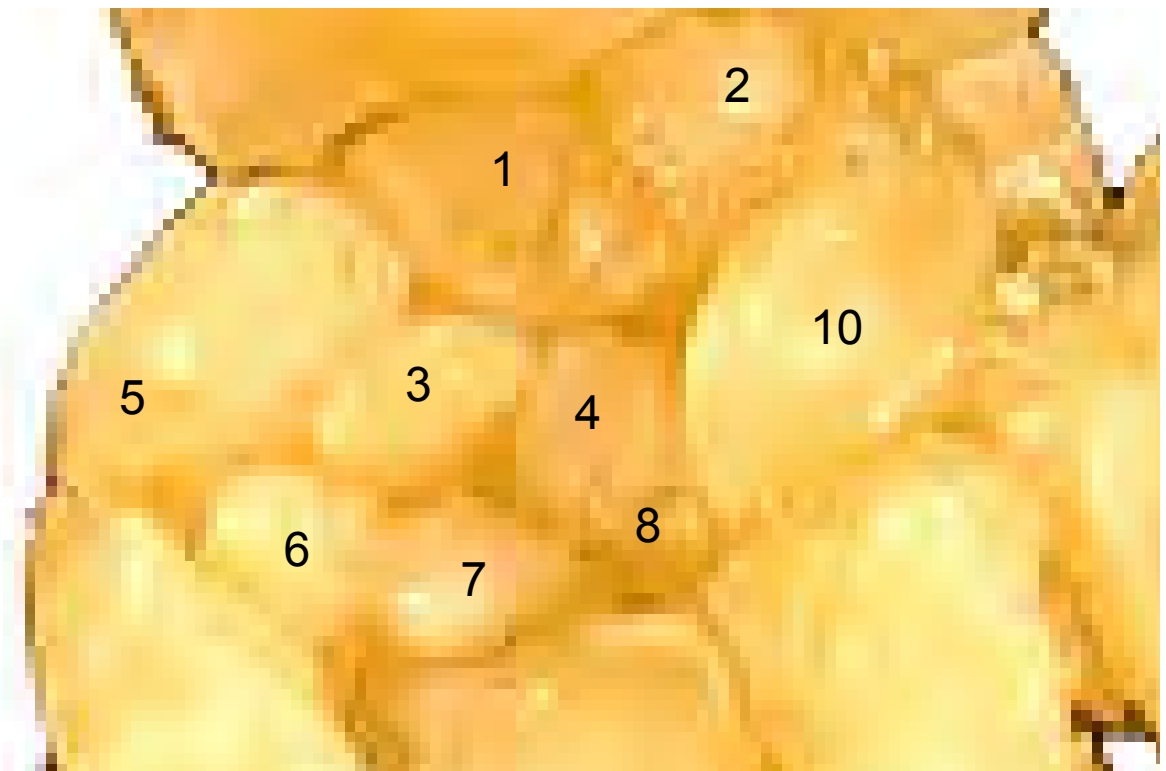


- 1: Olécranon (Olecranon)
- 2: Cabeza del radio (Caput radii)
- 3: Apófisis estiloides (Processus styloideus)
- 4: Apófisis estiloides medial (Processus styloideus medialis)





- 1: Carporradial (Carporradiale)
- 2: Intermediorradial (Intermediorradiale)
- 3: Central I (Centralis I)
- 4: Central II (Centralis II)
- 5: Carpocubital (Scapho-ulnare)
- 6: Carpal I (Carpale I)
- 7: Carpal II (Carpale II)
- 8: Carpal III (Carpale III)
- 9: Carpal IV (Carpale IV)
- 10: Pisiforme (Pisiforme)





- 1: Pisiforme (Pisiforme)
- 2: Carpocubital (Scapho-ulnare)
- 3: Carporradial (Carporradiale)
- 4: Intermediorradial (Intermediorradiale)
- 5: Carpal I (Carpale I)
- 6: Carpal II (Carpale II)





- 1: Pisiforme (Pisiforme)
- 2: Carpocubital (Scapho-ulnare)
- 3: Intermediorradial (Intermediorradiale)
- 4: Carporradial (Carporradiale)
- 5: Central I (Centralis I)
- 6: Central II (Centralis II)
- 7: Carpal II (Carpale II)
- 8: Carpal III (Carpale III)



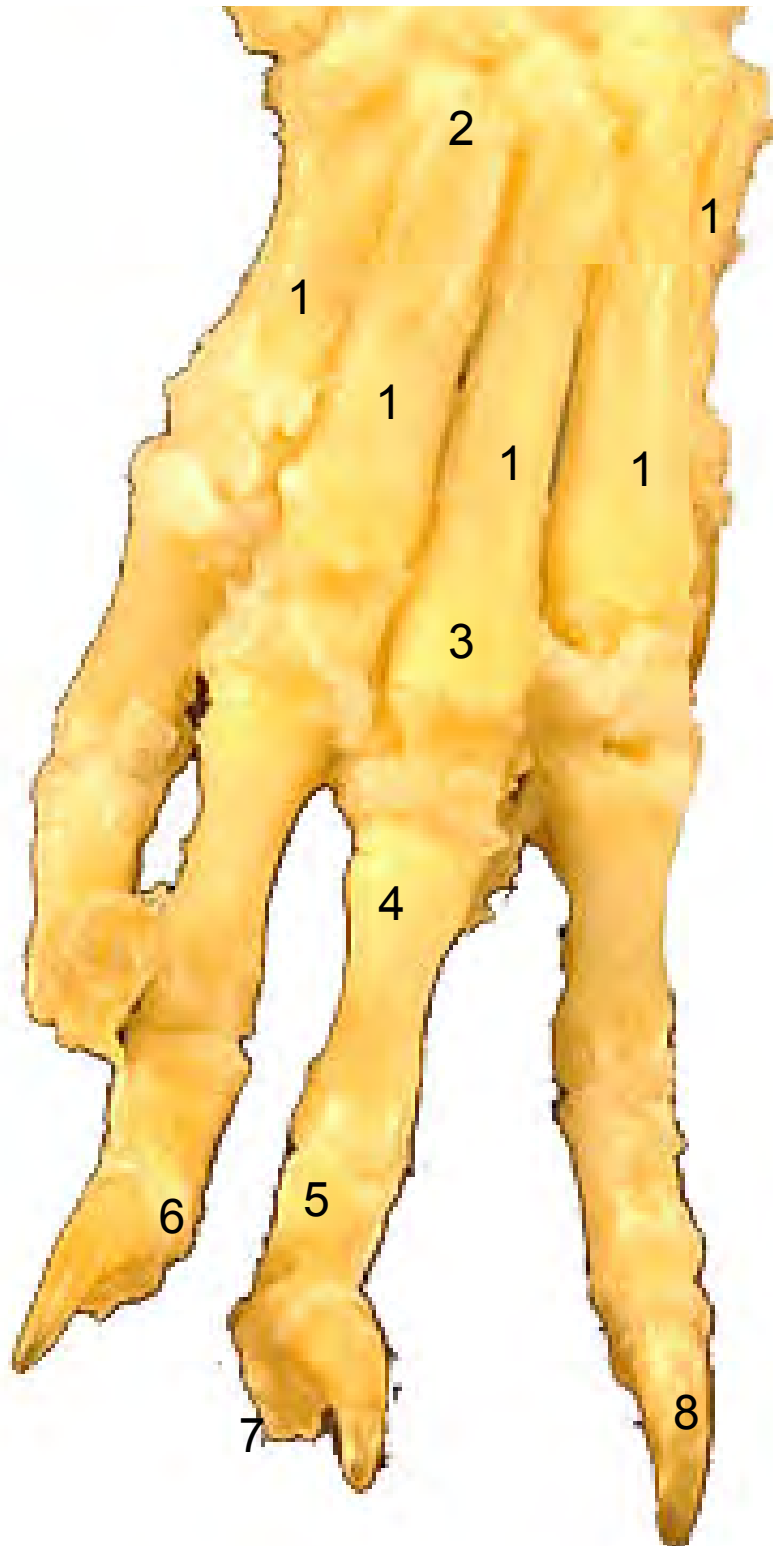


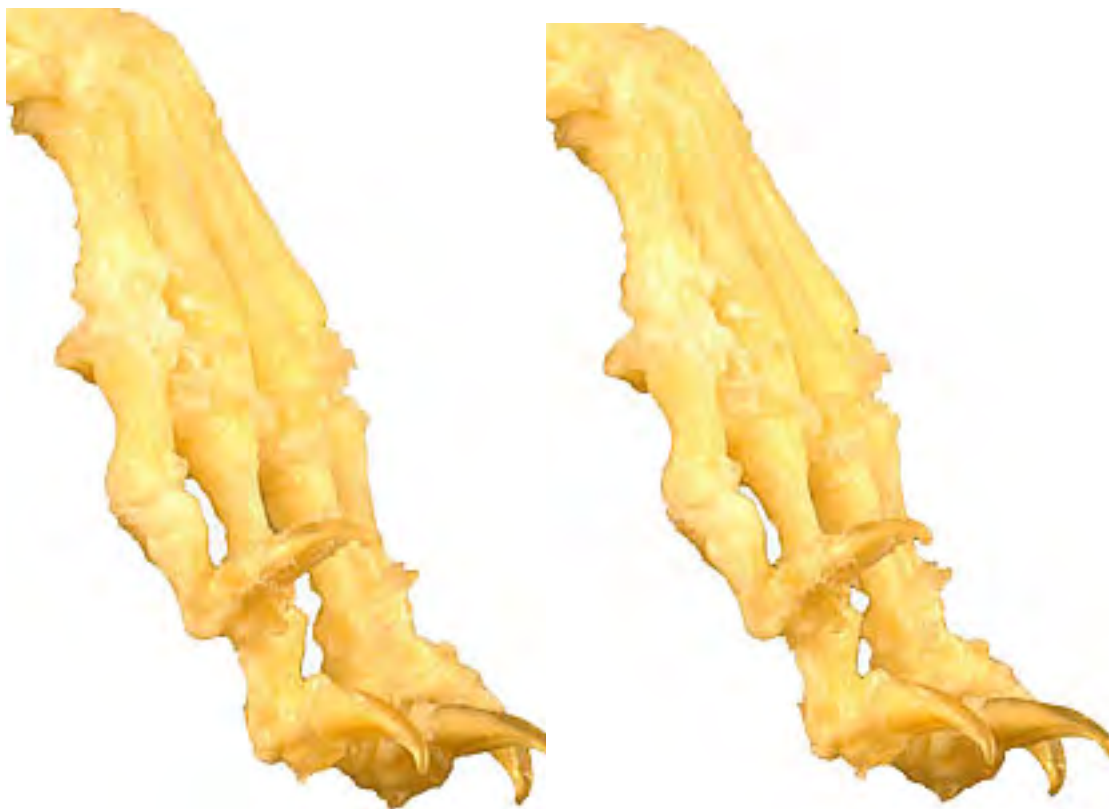- 1: Pisiforme (Pisiforme)
- 2: Carporradial (Carporradiale)
- 3: Intermediorradial (Intermediorradiale)
- 4: Carpocubital (Scapho-ulnare)
- 5: Carpal III (Carpale III)
- 6: Carpal IV (Carpale IV)



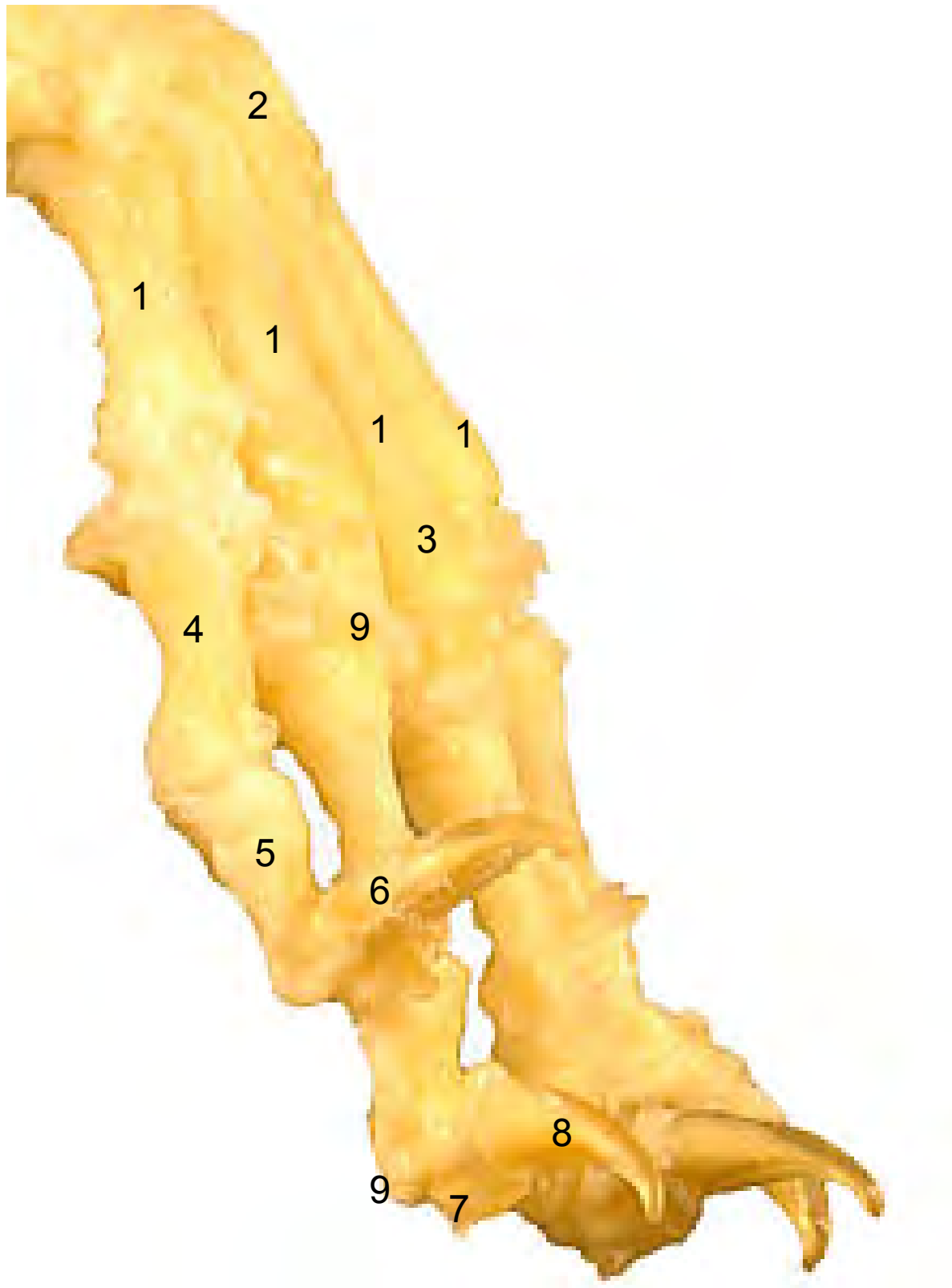

- 1: Metacarpianos (ossa metacarpalia)
- 2: Base (Basis)
- 3: Cabeza (Caput)
- 4: Falange proximal (Phalanx proximalis)
- 5: Falange media (Phalanx media)
- 6: Falange distal (Phalanx distalis)
- 7: Tubérculo flexor (Tuberculum flexorium)
- 8: Apófisis unguicular (Processus unguicularis)



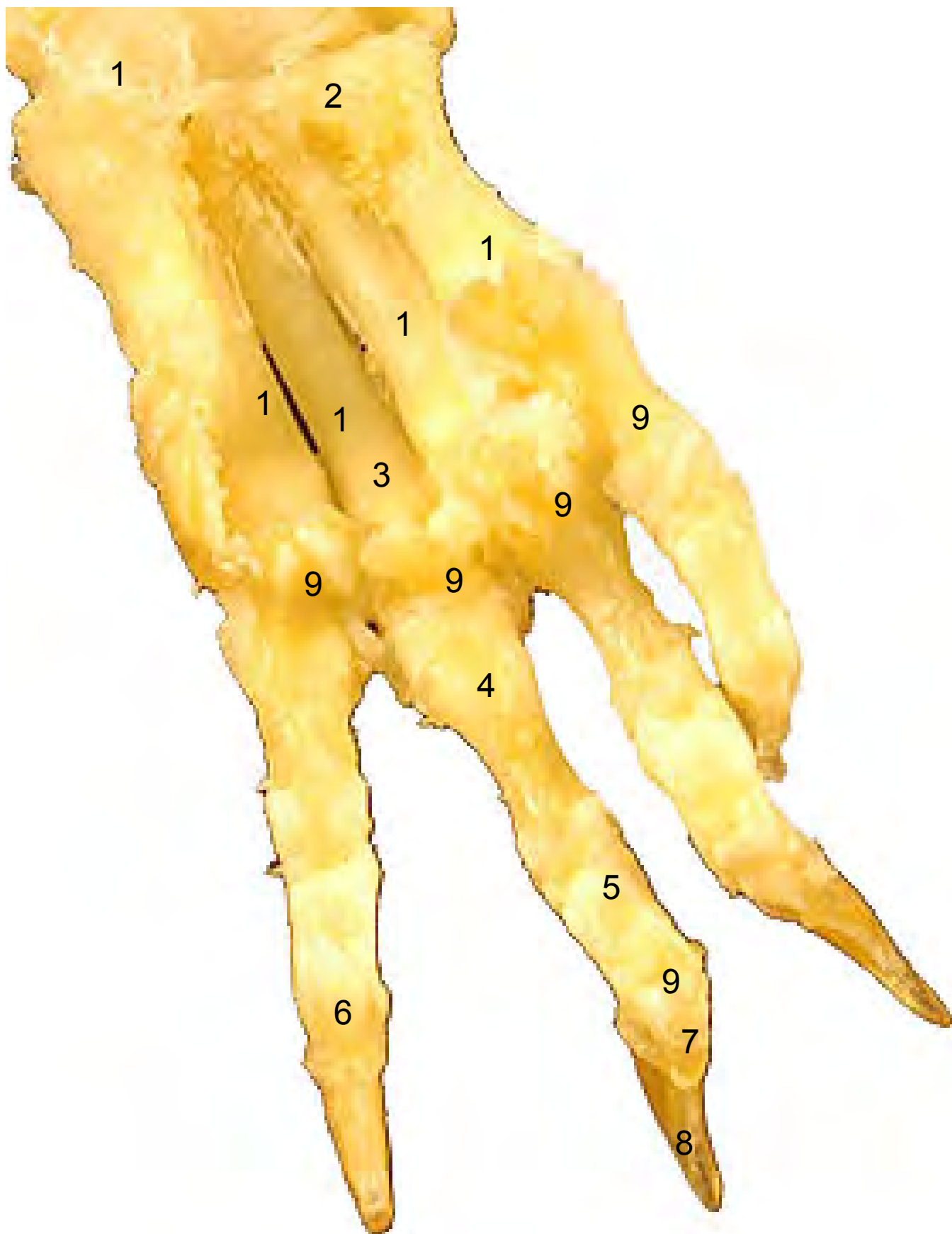


- 1: Metacarpianos (ossa metacarpalia)
- 2: Base (Basis)
- 3: Cabeza (Caput)
- 4: Falange proximal (Phalanx proximalis)
- 5: Falange media (Phalanx media)
- 6: Falange distal (Phalanx distalis)
- 7: Tubérculo flexor (Tuberculum flexorium)
- 8: Unguicula (Unguícula o garra)
- 9: Huesos sesamoideos (Ossa sesamoidea)





- 1: Metacarpianos (ossa metacarpalia)
- 2: Base (Basis)
- 3: Cabeza (Caput)
- 4: Falange proximal (Phalanx proximalis)
- 5: Falange media (Phalanx media)
- 6: Falange distal (Phalanx distalis)
- 7: Tubérculo flexor (Tuberculum flexorium)
- 8: Unguicula (Unguícula o garra)
- 9: Huesos sesamoideos (Ossa sesamoidea)





- 1: Metacarpianos (ossa metacarpalia)
- 2: Base (Basis)
- 3: Cabeza (Caput)
- 4: Falange proximal (Phalanx proximalis)
- 5: Falange media (Phalanx media)
- 6: Falange distal (Phalanx distalis)
- 7: Tubérculo flexor (Tuberculum flexorium)
- 8: Unguicula (Unguícula o garra)
- 9: Huesos sesamoideos (Ossa sesamoidea)

