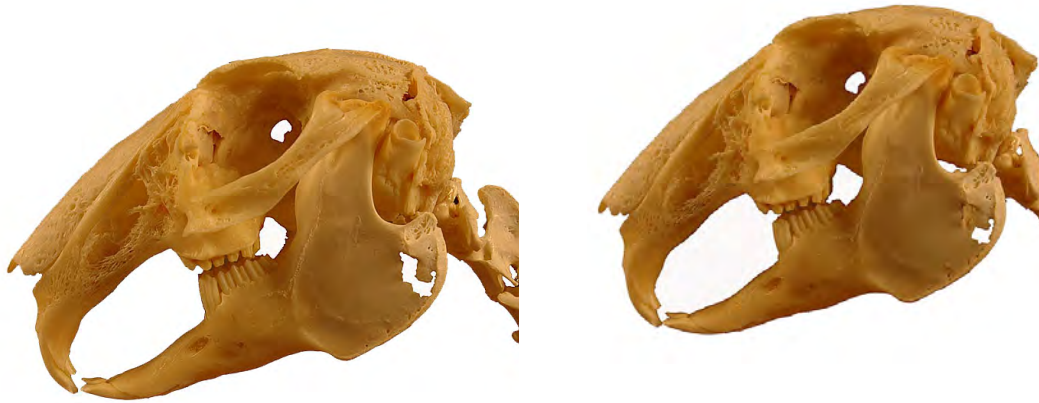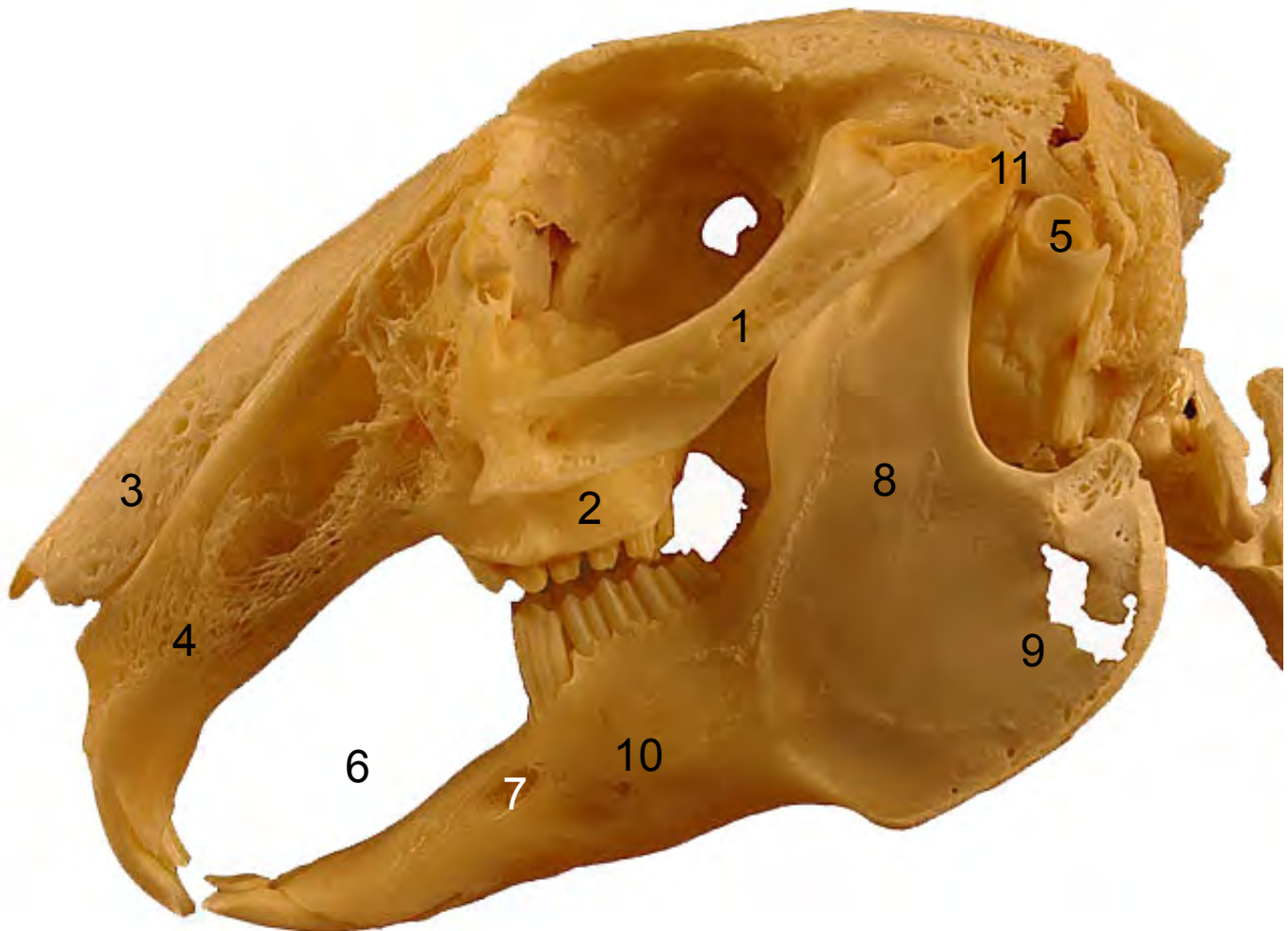
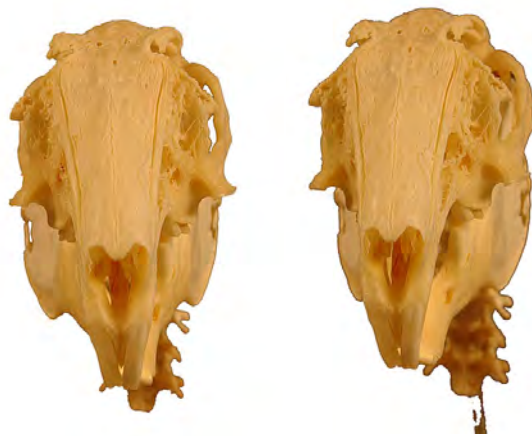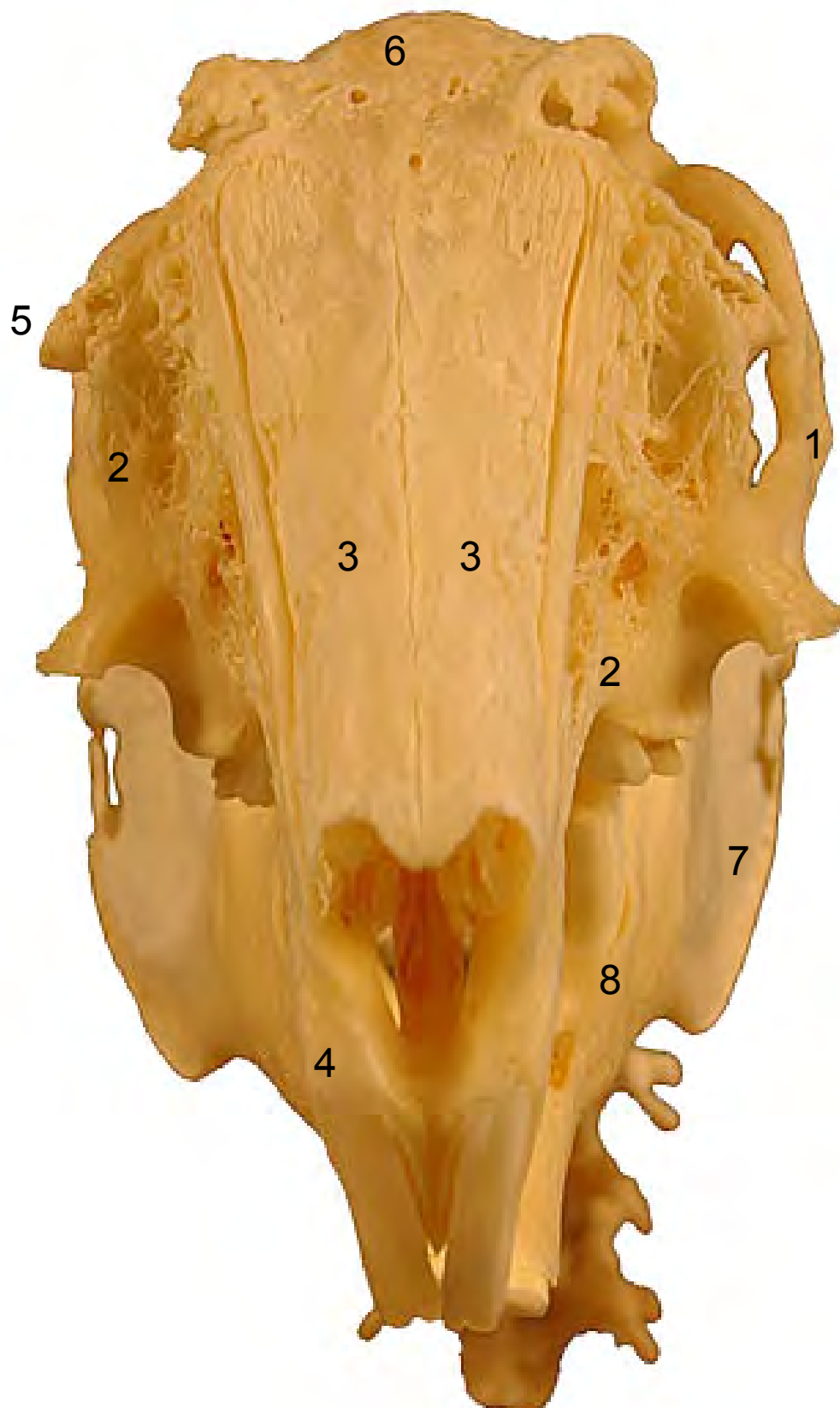


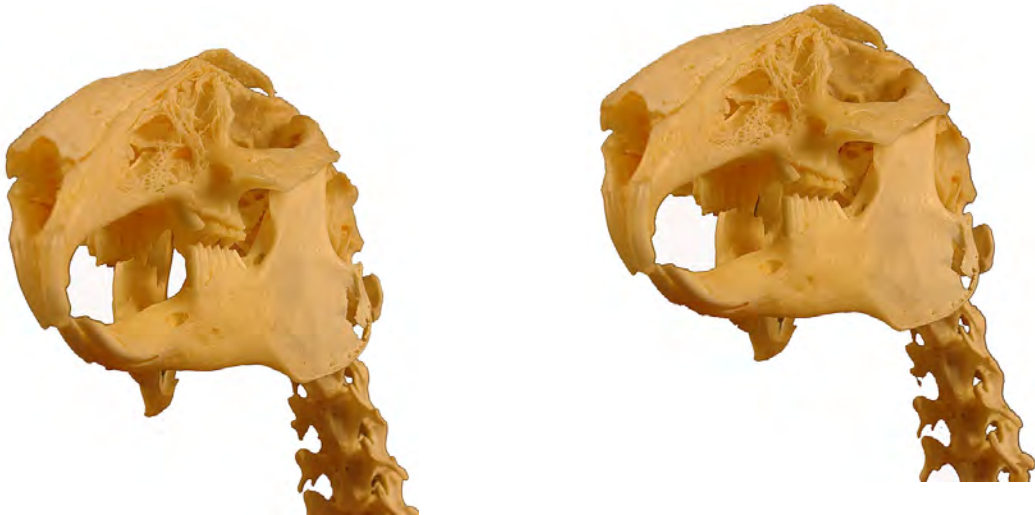- 1: Arco cigomático (Arcus zygomaticus)
- 2: Hueso maxilar (Maxilla)
- 3: Hueso nasal (Os nasale)
- 4: Hueso incisivo (Os incisivum)
- 5: Poro acústico externo (Porus acusticus externus)
- 6: Diastema (Diastema)
- 7: Agujero mentoniano (Foramen mentale)
- 8: Rama de la mandíbula (Ramus mandibulae)
- 9: Angulo de la mandíbula (Angulus mandibulae)
- 10: Cuerpo de la mandíbula (Corpus mandibulae)
- 11: Apófisis condilar (Processus condylaris)



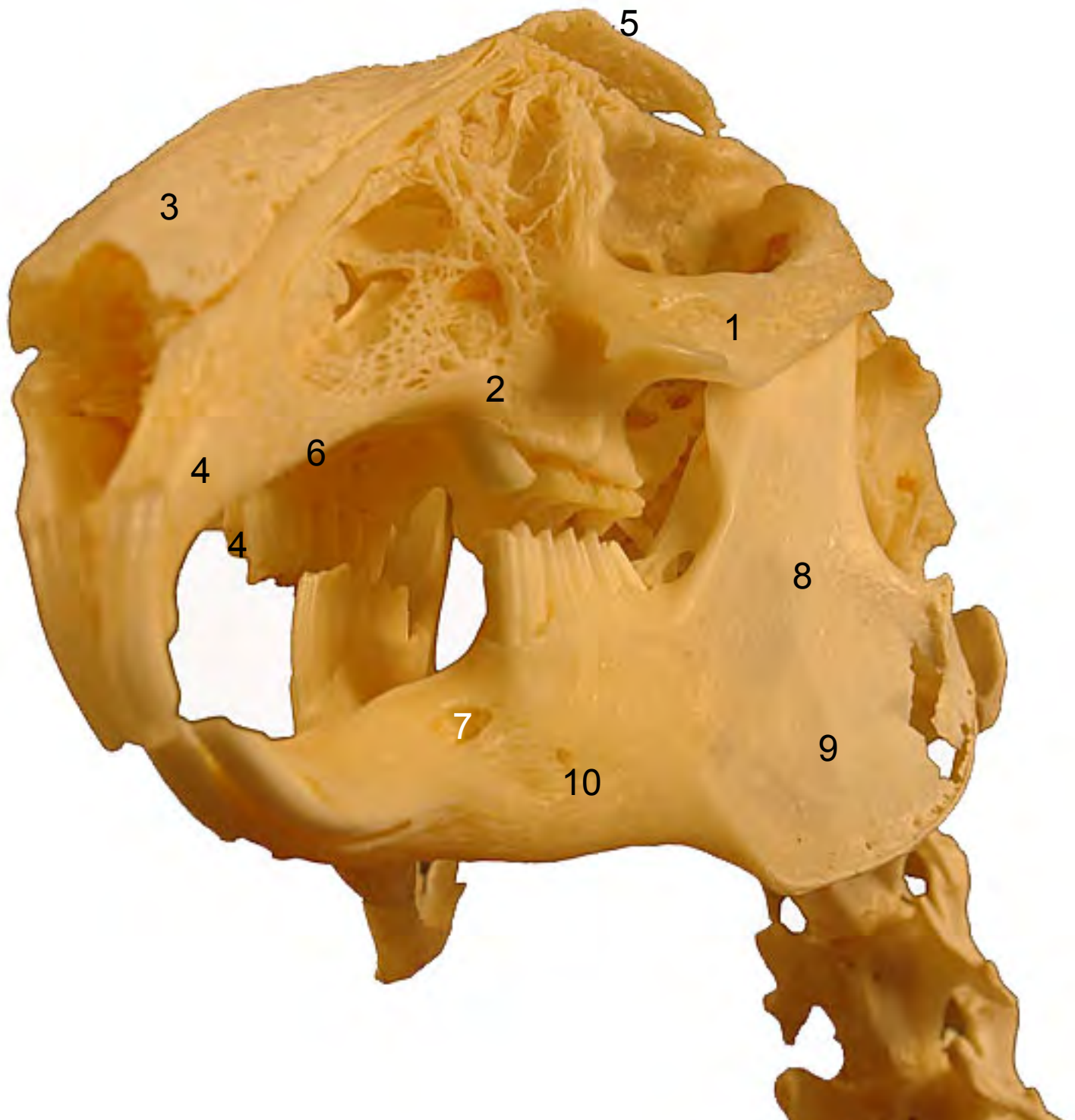


- 1: Arco cigomático (Arcus zygomaticus)
- 2: Hueso maxilar (Maxilla)
- 3: Hueso nasal (Os nasale)
- 4: Hueso incisivo (Os incisivum)
- 5: Poro acústico externo (Porus acusticus externus)
- 6: Frontal (Os frontale)
- 7: Angulo de la mandíbula (Angulus mandibulae)
- 8: Cuerpo de la mandíbula (Corpus mandibulae)



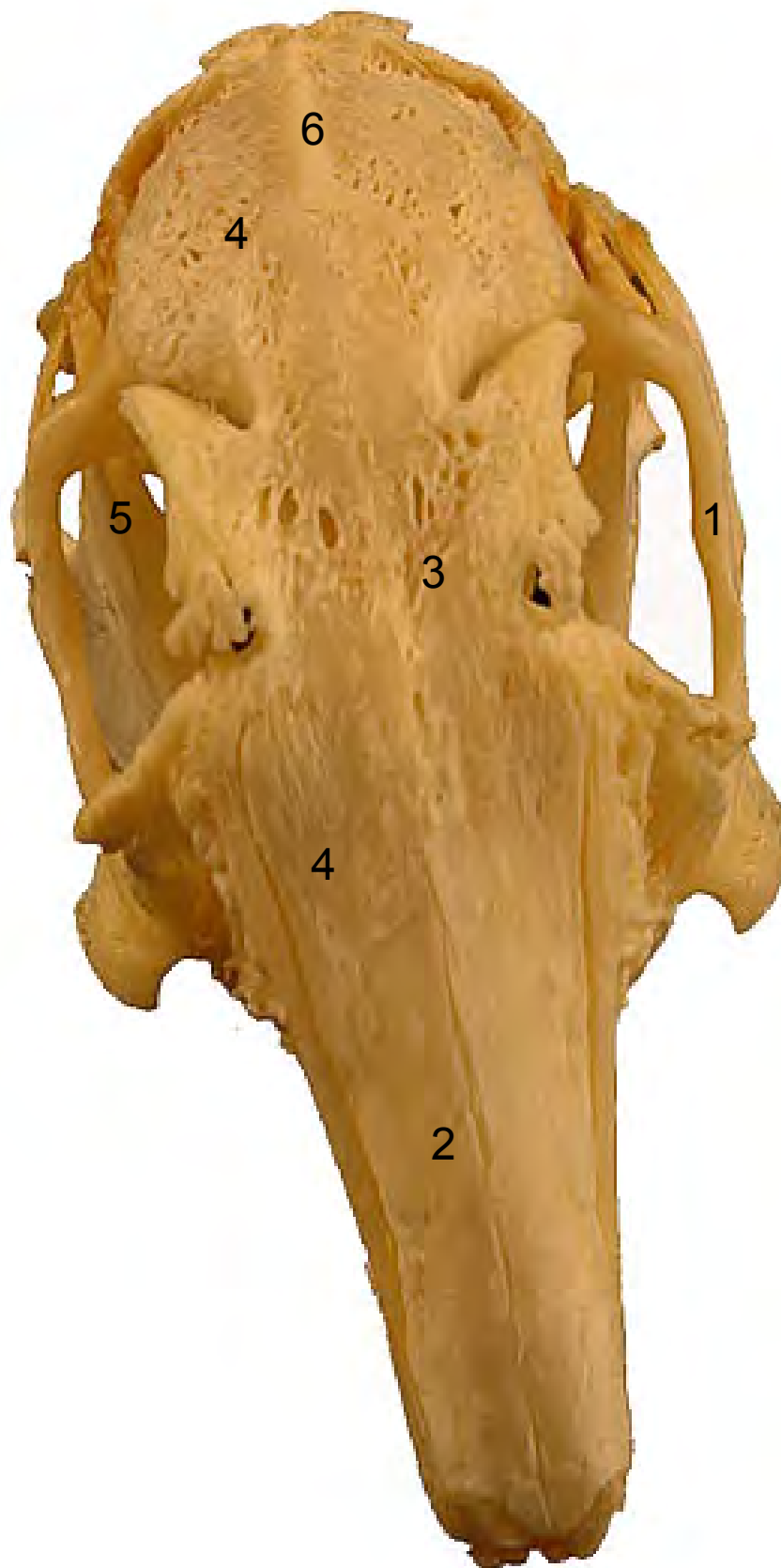

- 1: Arco cigomático (Arcus zygomaticus)
- 2: Hueso maxilar (Maxilla)
- 3: Hueso nasal (Os nasale)
- 4: Hueso incisivo (Os incisivum)
- 5: Frontal (Os frontale)
- 6: Diastema (Diastema)
- 7: Agujero mentoniano (Foramen mentale)
- 8: Rama de la mandíbula (Ramus mandibulae)
- 9: Angulo de la mandíbula (Angulus mandibulae)
- 10: Cuerpo de la mandíbula (Corpus mandibulae)





- 1: Arco cigomático (Arcus zygomaticus)
- 2: Hueso nasal (Os nasale)
- 3: Frontal (Os frontale)
- 4: Hueso parietal (Os parietale)
- 5: Rama de la mandíbula (Ramus mandibulae)
- 6: Cresta sagital externa (Crista sagittalis externa)





- 1: Hueso occipital (Os ccipitale)
- 2: Cresta sagital externa (Crista sagittalis externa)
- 3: Poro acústico externo (Porus acusticus externus)
- 4: Agujero magno (Foramen magnus)
- 5: Escama del occipital (Squama occipitalis)

