



Osteología 3D del conejo mediante autoestereoscopia

***Julio Gil Garcia
Miguel Gimeno Domínguez
Jesús Laborda Val
Javier Nuviala Ortín***

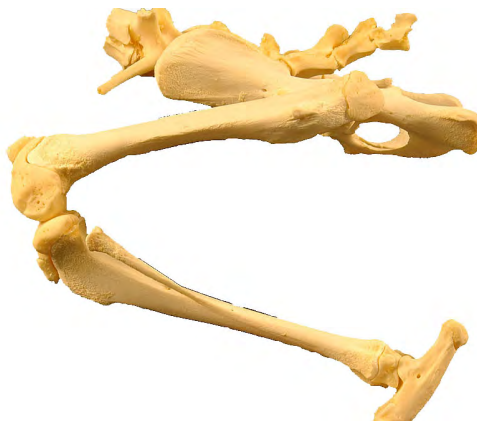

Rabbit's 3D osteology by mean selfstereoscopy

Julio Gil Garcia
Miguel Gimeno Domínguez
Jesús Laborda Val
Javier Nuviala Ortín

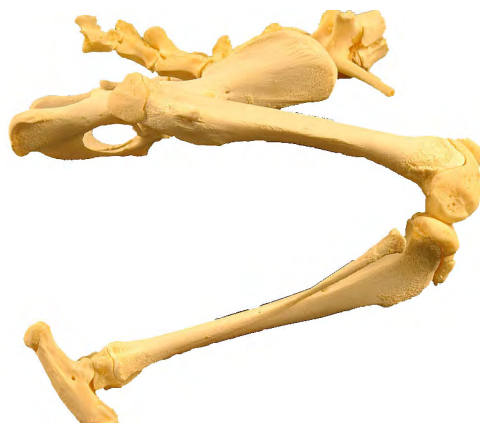ÍNDICE

Introducción	1
Método de Autoestereoscopia	3
Introducción a la técnica	3
Problemas que pueden surgir	5
Otro ejemplo para ensayar	7
Construcción de un estereoscopio	7
ESQUELETO del BRAZO	9
Escápula (lateral)	9
Escápula (craneal)	11
Escápula (medial)	13
Escápula (caudal)	15
Húmero (lateral)	17
Húmero (craneal)	19
Húmero (medial)	21
Húmero (caudal)	23
Cúbito y radio (lateral)	25
Cúbito y radio (craneal)	27
Cúbito y radio (medial)	29
Cúbito y radio (caudal)	31
Carpo (dorsal)	33
Carpo (medial)	35
Carpo (palmar)	37
Carpo (lateral)	39
Metacarpo y huesos de los dedos de la mano (dorsal)	41
Metacarpo y huesos de los dedos de la mano (lateral)	43
Metacarpo y huesos de los dedos de la mano (palmar)	45
Metacarpo y huesos de los dedos de la mano (medial)	47



INDEX

Introduction	1
Selfstereoscopy	3
Method introduccion	3
Problems that can happen	5
Another example to essay	7
How to make a Stereoscopy	7
SKELETON BRACHII	9
Scapula (lateralis)	9
Scapula (cranealis)	11
Scapula (medialis)	13
Scapula (cudalis)	15
Humerus (lateralis)	17
Humerus (cranealis)	19
Humerus (medialis)	21
Humerus (caudalis)	23
Ulna et radius (lateralis)	25
Ulna et radius (cranealis)	27
Ulna et radius (medialis)	29
Ulna et radius (caudalis)	31
Ossa carpi (dorsalis)	33
Ossa carpi (mediallis)	35
Ossa carpi (palmaris)	37
Ossa carpi (lateralis)	39
Metacarpalia et ossa digitorum manus (dorsalis)	41
Metacarpalia et ossa digitorum manus (lateralis)	43
Metacarpalia et ossa digitorum manus (palmaris)	45
Metacarpalia et ossa digitorum manus (medialis)	47

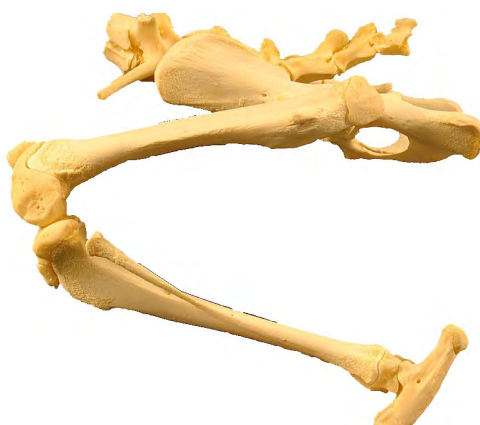

ESQUELETO del MIEMBRO PELVIANO	49
Coxal (ventro-lateral)	49
Coxal (caudal)	51
Coxal (ventral)	53
Coxal (lateral)	55
Fémur (craneal)	57
Fémur (caudal)	59
Fémur (distal)	61
Fémur (lateral)	63
Fémur (caudal)	65
Tibia y peroné (craneal)	67
Tibia y peroné (medial)	69
Tibia y peroné (caudal)	71
Tibia y peroné (lateral)	73
Rótula (lateral)	75
Huesos del tarso (lateral)	77
Huesos del tarso (dorsal)	79
Huesos del tarso (medial)	81
Huesos del tarso (plantar)	83
Metatarsianos y huesos de los dedos del pie (dorsal)	85
Metatarsianos y huesos de los dedos del pie (lateral)	87
Metatarsianos y huesos de los dedos del pie (plantar)	89
Metatarsianos y huesos de los dedos del pie (medial)	91
COLUMNA VERTEBRAL	93
Cervicales, Atlas y Axis (dorsoventral)	93
Cervicales, Atlas y Axis (lateral)	95
Cervicales, Atlas y Axis (ventrodorsal)	97
Atlas y Axis (ventrodorsal)	99
Axis (lateral)	101
Cervicales (proximodistal)	103
Cervicales (caudocraneal)	105
Esqueleto del tórax (dorsoventral)	107
Esqueleto del tórax (lateral)	109
Esqueleto del tórax (craneocaudal)	111
Esqueleto del tórax (ventrodorsal)	113
Lumbar (lateral)	115
Lumbar (dorsoventral)	117
Lumbares y Sacro (caudocraneal)	119
Lumbares y Sacro (craneocaudal)	121
Sacro (dorsoventral)	123
Sacro (ventrodorsal)	125

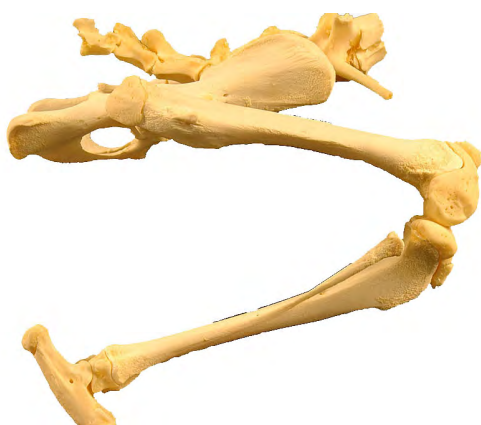III

OSSA MEMBRI PELVINI	49
Os coxae (ventrolateralis)	49
Os coxae (caudalis)	51
Os coxae (ventralis)	53
Os coxae (lateralis)	55
Os femoris (cranealis)	57
Os femoris (caudalis)	59
Os femoris (distalis)	61
Os femoris (lateralis)	63
Os femoris (caudalis)	65
Tibia et fibula (craneal)	67
Tibia et fibula (medialis)	69
Tibia et fibula (caudalis)	71
Tibia et fibula (lateralis)	73
Patella (lateralis)	75
Ossa tarsi (lateralis)	77
Ossa tarsi (dorsalis)	79
Ossa tarsi (medialis)	81
Ossa tarsi (plantaris)	83
Metatarsalia et ossa digitorum pedis (dorsalis)	85
Metatarsalia et ossa digitorum pedis (lateralis)	87
Metatarsalia et ossa digitorum pedis (plantaris)	89
Metatarsalia et ossa digitorum pedis (medialis)	91
 COLUMNA VERTEBRALIS	 93
Cervicalis, Atlas y Axis (dorsoventralis)	93
Cervicalis, Atlas y Axis (lateralis)	95
Cervicalis, Atlas y Axis (ventrodorsalis)	97
Atlas y Axis (ventrodorsalis)	99
Axis (lateralis)	101
Cervicalis (proximodistalis)	103
Cervicalis (caudocranealis)	105
Skeleton thoracis (dorsoventralis)	107
Skeleton thoracis (lateralis)	109
Skeleton thoracis (craneocaudalis)	111
Skeleton thoracis (ventrodorsalis)	113
Lumbaris (lateralis)	115
Lumbaris (dorsoventralis)	117
Lumbaris, et Os sacrum (caudocranealis)	119
Lumbaris, et Os sacrum (craneocaudalis)	121
Os sacrum (dorsoventralis)	123
Os sacrum (ventrodorsalis)	125

HUESOS del CRANEO	127
Cráneo (lateral)	127
Cráneo (craneodorsal)	129
Cráneo y Mandíbula (ventrolateral)	131
Cráneo (dorsal)	133
Cráneo (caudal)	135



OSSA CRANIUM	127
Cranium (lateralis)	127
Cranium (craneodorsalis)	129
Cranium et Mandíbula (ventrolateralis)	131
Cranium (dorsalis)	133
Cranium (caudalis)	135



INTRODUCCIÓN

El estudio de la osteología es básico en la anatomía.

Cuando no se dispone de los huesos a estudiar, la dificultad aumenta. Incluso cuando se emplean imágenes 2D de calidad.

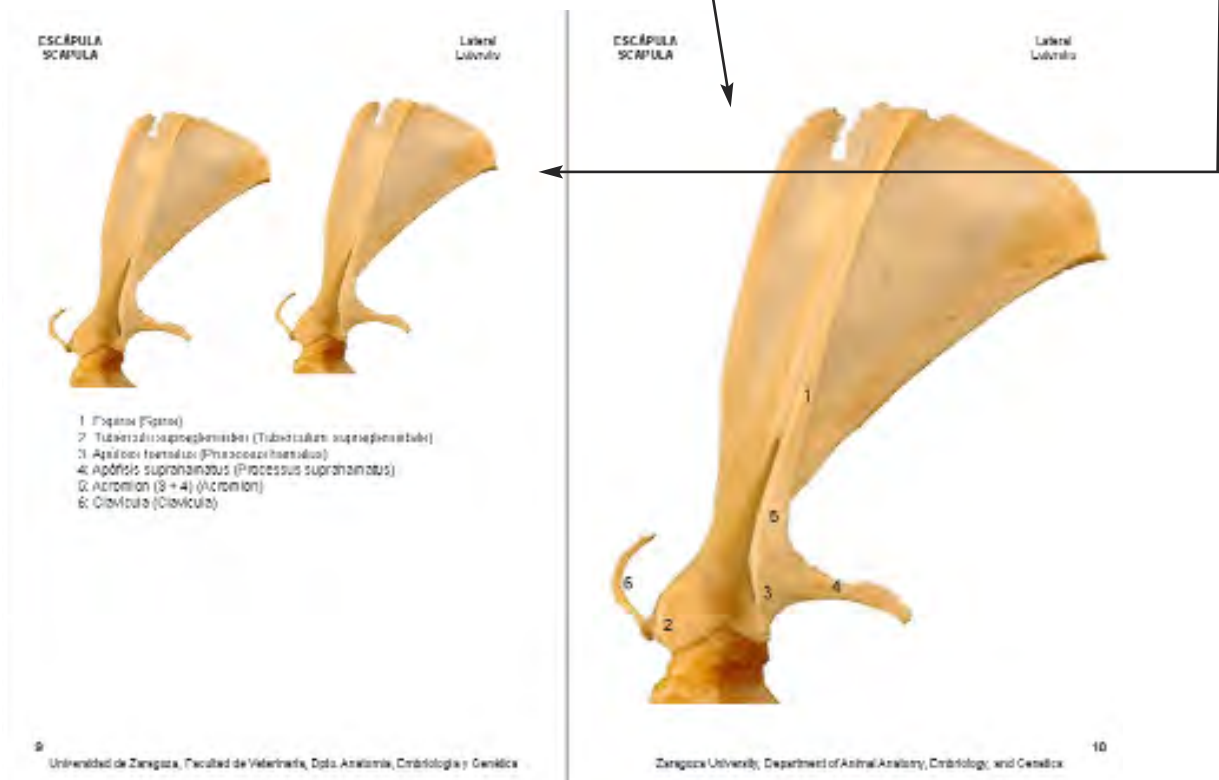
Con los materiales de este trabajo, tendrá a su disposición imágenes 3D de los huesos. Y también la información básica acerca de la morfología de los huesos de perro.

Todo ello tiene como objetivo facilitar el estudio de la osteología del perro.

De los huesos pares se han representado los del lado derecho.

En cada vista de un hueso, aparece su imagen 2D, con los nombres de sus partes más importantes. Así como dos imágenes más pequeñas, que permiten hacer la reconstrucción 3D del hueso, mediante autoestereoscopia.

Los textos están en español e inglés acordes con la Nomenclatura Anatómica Veterinaria.



INTRODUCTION

The study of the osteología is the anatomy background.

If not you get ready of the bones to study, the difficulty increases . Also when use 2D quality pictures themselves.

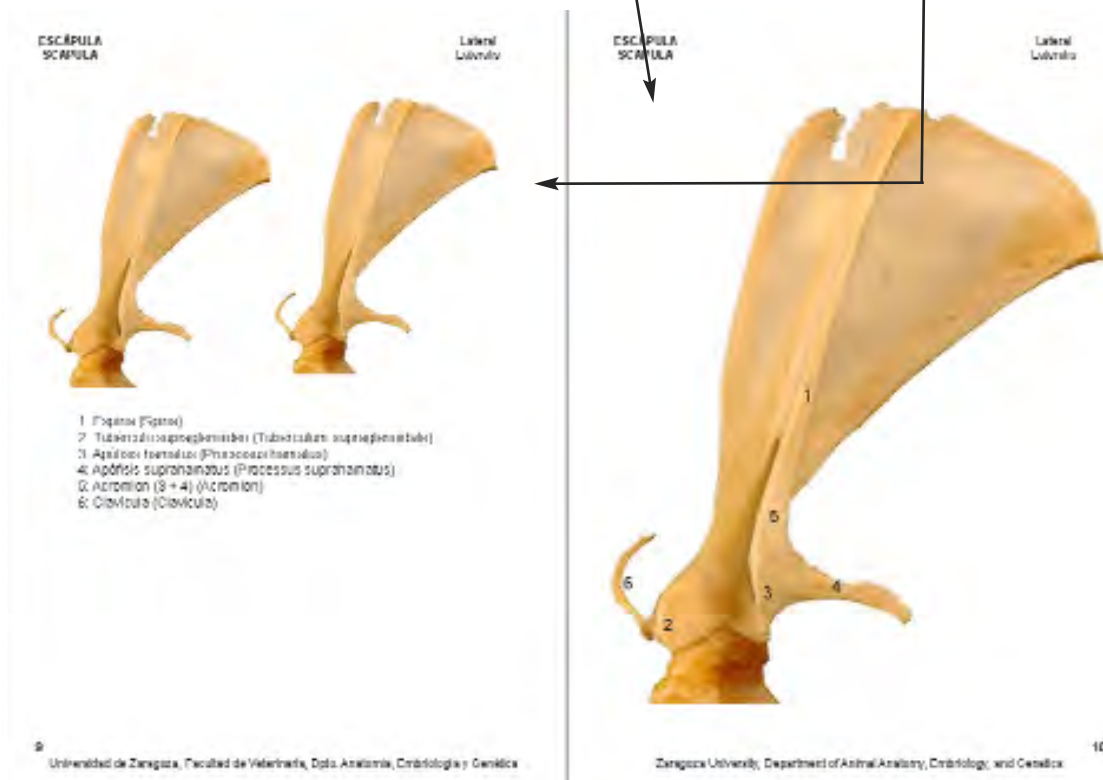
With this work's materials, 3D images of the bones will have at your disposal. And also the basic information about the morphology of dog's bones.

Everything it aims at making easy the study of the osteología of the dog.

The equal bones have represented with the right-hand side ones.

In each sight of a bone, appear his 2D image, with the names of his more important parts. As well as two smaller images, that they allow doing the reconstruction 3D of the bone, intervening selfstereoscopy.

Texts are in spanish and english according to Veterinary Anatomical Nomenclature.



Método de Autoestereoscopia


La información que seguidamente se expone, es un resumen de la mostrada en:
http://usuarios.arsystel.com/luismarques/documentacion/txt/03000_ver_pares.htm

Introducción a la técnica

La visión de imágenes tridimensionales se basa en la observación por parte de ambos ojos, de dos imágenes ligeramente distintas de un mismo objeto.

Cuando se produce la fusión correcta de las imágenes, en el centro de las dos imágenes monoscópicas originales, se forma la imagen tridimensional.

Observando el estereograma en visión binocular adquiere profundidad, ganando información visual. Se puede probar con la siguiente figurad donde las estrellas aparecerán en seis planos distintos.



Es conveniente aprender a ver los pares sin ayuda de ningún aparato para poder seguir con mayor facilidad los ejemplos que ilustran el texto.

Hay personas a las que puede resultar un poco dificultoso el aprendizaje, pero con un poco de paciencia y siguiendo los consejos que se dan, se domina la técnica en pocos minutos y consiguiendo ver en tres dimensiones sin emplear ningún artefacto (gafas especiales o estereoscopios).

Si se observan las ilustraciones desde la pantalla del ordenador, es importante que el tamaño de las imágenes no exceda los 11 ó 12 cm, ya que de lo contrario se dificulta la visualización en 3D. Ello se puede lograr aumentando la resolución del monitor o imprimiendo los gráficos en papel.

Selfstereoscopy method

This information is the summary from:

http://usuarios.arsystel.com/luismarques/documentacion/txt/03000_ver_pares.htm


Method introduction

The 3D vision is based on the observation for part of both eyes of two lightly different imagery, of a same object.

When the correct fusion of the imagery in the center of the two monoscopic original images, is produced, the 3D image is formed.

Observing the stereogram in binocular vision you acquire depth, earning visual information.

One can try with the following represent where stars will appear in six several diagrams.



It is convenient to learn how to see the pairs without help of no appliance to be able to stick at bigger facility the examples that illustrate the text.

There are people to which learning can prove to be a little difficult, but with some patience and following the pieces of advice that take place, the technique is dominated in a few minutes and consiguiendo seeing in three unused dimensions no appliance (especial spectacles or stereoscopes).

If they observe the illustrations from the computer's screen, it is important for the size of imagery not to exceed the 11 ó 12 cm, since otherwise the visualization in 3D becomes difficult . It can turn out well increasing the resolution of the monitor or printing graphics in paper form.

Problemas que pueden surgir

Problema	Explicación / Causa	Solución
Ver demasiadas imágenes	Falta de fijación visual por fijar la atención por separado en las dos imágenes originales. Puede deberse a que las imágenes correspondientes a cada ojo no cubren todo su campo visual. Entonces cada ojo recibe las dos imágenes presentadas, de las que solamente se usa una en la reconstrucción tridimensional	Hasta dominar la técnica, basta colocar entre las dos imágenes del par original, una separación hecha con papel o cartulina. De este modo, cada ojo solamente recibe la imagen de un campo limitado, que es la que le corresponde, para que luego el cerebro forme la imagen 3D.
No veo nada en tres dimensiones	Si es la primera vez que se intenta ver estereogramas de este modo, o si nunca has conseguido ver ninguno de ninguna forma, no es nada raro que aún no lo veas bien.	Relajarse y seguir ensayando. Practicar con dedos. Se coloca un dedo índice en posición vertical a la altura de los ojos, a unos treinta centímetros, y se fija la vista en algún objeto situado por detrás, preferiblemente a una distancia de un metro o mayor. En tal situación se aprecian dos imágenes transparentes del dedo, una por cada ojo. Colocando el otro dedo índice paralelo al anterior y a la misma distancia, se observan cuatro imágenes, dos por cada dedo. Si movemos un dedo hasta que coincidan las dos imágenes centrales, aparece una imagen central opaca y dos transparentes a ambos lados de la misma. La imagen central corresponde con la imagen tridimensional de los pares estereoscópicos, y las transparentes con las imágenes monoscópicas asociadas que hemos comentado.
Todavía no lo consigo		Prestar atención a elementos destacados Para facilitar que los ejes oculares se alineen correctamente, tras fijar la mirada en un punto imaginario por detrás del estereograma, puede centrarse la atención en algún elemento claramente distinguible del resto hasta conseguir que se unan en el centro. Una vez fusionado este elemento, el resto de la imagen lo hará poco a poco.

Problems that can happen

Problem	Explanation / Origin	Solution
Seeing too many imagery	You are absent of visual fixing to fix the attention separately in the two original imagery. He can be owed to that the correspondent imagery to each eye do not cover up all his field of vision. Then each eye receives the two imagery presented, of the ones that only one in the three-dimensional reconstruction uses itself	To dominate the method, tacking placing between the two imagery of the original pair, a separation done with paper or pasteboard. In this way, each eye only receives the image of a field limited, that she is the one that concerns him, in order that next the brain form the image 3D.
No veo nada en tres dimensiones	If you are the first time that he tries to see stereograms in this way, or if you never have managed to see no one in no way, you are nothing rare that not yet you see it well.	Relaxing and keeping on rehearsing . Practicing with fingers. A forefinger places itself in vertical eye-level position, to some thirty centimeters, and the sight in some object once a distance was placed by the rear, preferably of a meter or principal are fixed. They appreciate two transparent imagery of the finger, one for each eye in such situation. Placing the other parallel forefinger to the previous and to the same distance, they observe four imagery, two for each finger. If we move a finger until the two central imagery correspond, appear a central opaque image and two transparent at both sides of the same. The central image corresponds with the 3D image of the stereoscopic pairs, and transparent with the monoscopic correlated imagery that we have commented.
Not yet I get it		Paying attention to outstanding elements That the ocular axes get in line correctly, after staring at one imaginary point behind the stereogram, can center the attention in some clearly distinguishable element of the rest to get hold of that they join up downtown itself in order to make easy. Once once this element was fused, the rest of the imagen will do it little by little.

Otro ejemplo para ensayar

Fijar la atención en el punto rojo del centro, puede ayudar a percibir el efecto 3D.



Construcción de un Estereoscopio

Si se quiere, es fácil y económico construirse un estereoscopio doméstico. En las siguiente direcciones hay información para ello.

http://platea.pntic.mec.es/~cmarti3/2000/exper/mods_02.htm

http://usuarios.arsystel.com/luismarques/documentacion/txt/05200_espejos.htm

Another example to essay

To put your attention on the centered red point, it could help to obtain the 3D effect.
http://usuarios.arsystel.com/luismarques/documentacion/txt/03000_ver_pares.htm



How to make a Stereoscopy

If you want, to make a stereoscopy it is easy and cheap.
This information is from:

http://platea.pntic.mec.es/~cmarti3/2000/exper/mods_02.htm

http://usuarios.arsystel.com/luismarques/documentacion/txt/05200_espejos.htm