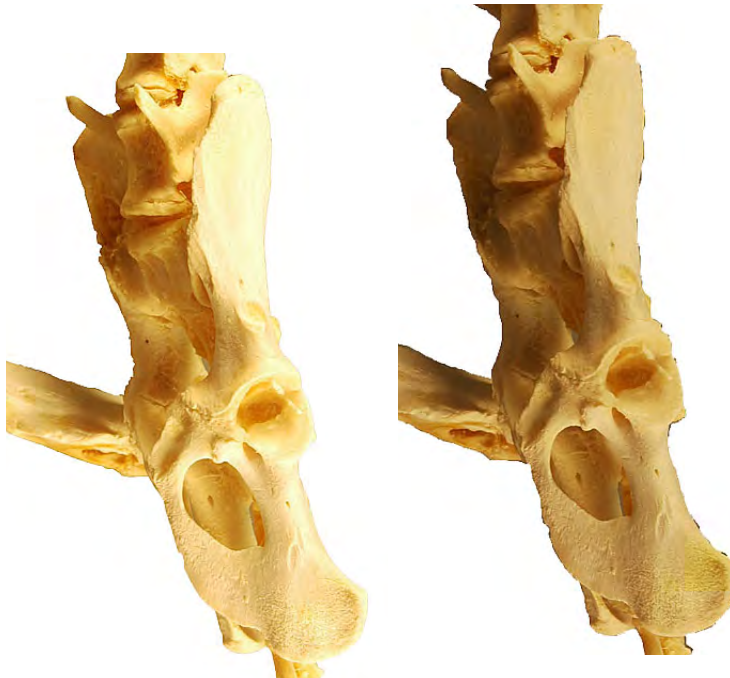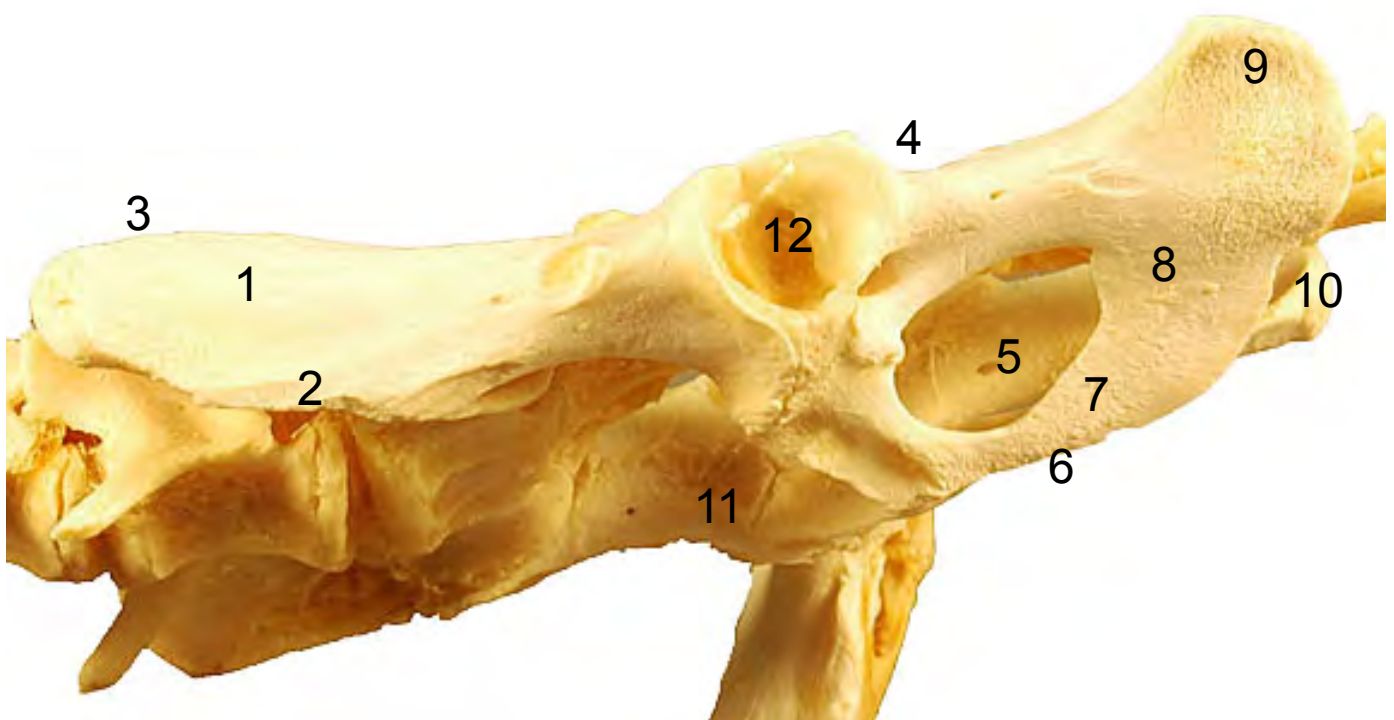


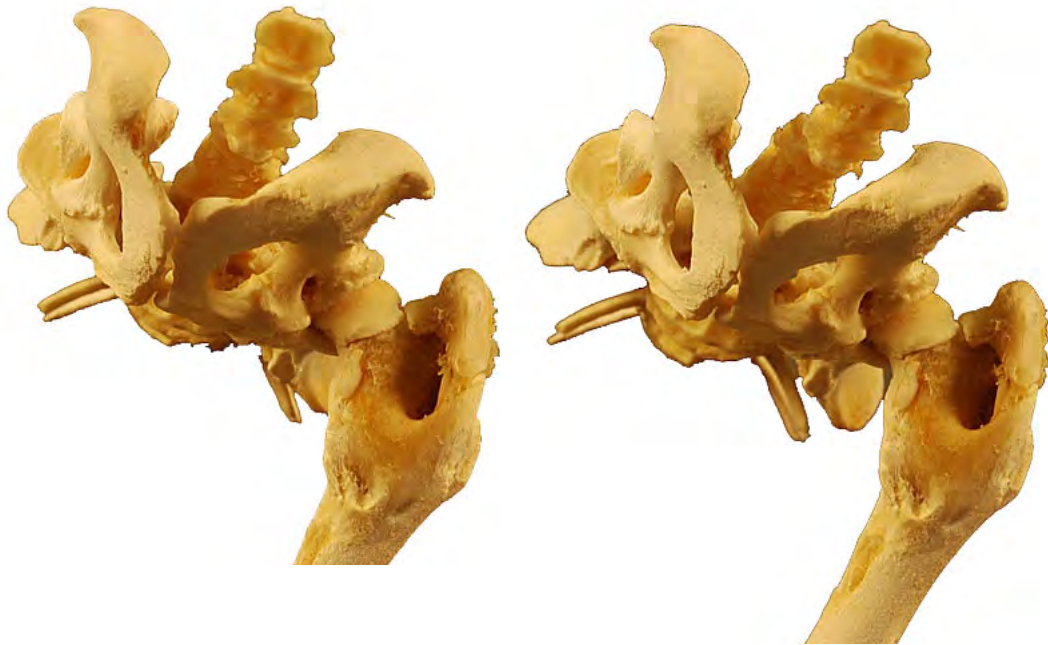


- 1: Ilion (Os ilium)
- 2: Tuberosidad coxal (Tuber coxae)
- 3: Tuberosidad sacra (Tuber sacrae)
- 4: Espina isquiática (Spina ischiadica)
- 5: Agujero obturado (Foramen obturatum)
- 6: Cresta sinfisaria (Crista symphysaialis)
- 7: Pubis (Os pubis)
- 8: Isquion (Os ischii)
- 9: Tuberosidad isquiática (Tuber ischiadicum)
- 10: Arco isquíatico (Arcus ischiadicus)
- 11: Pecten del pubis (Pecten ossis pubis)
- 12: Acetábulo (Acetabulum)

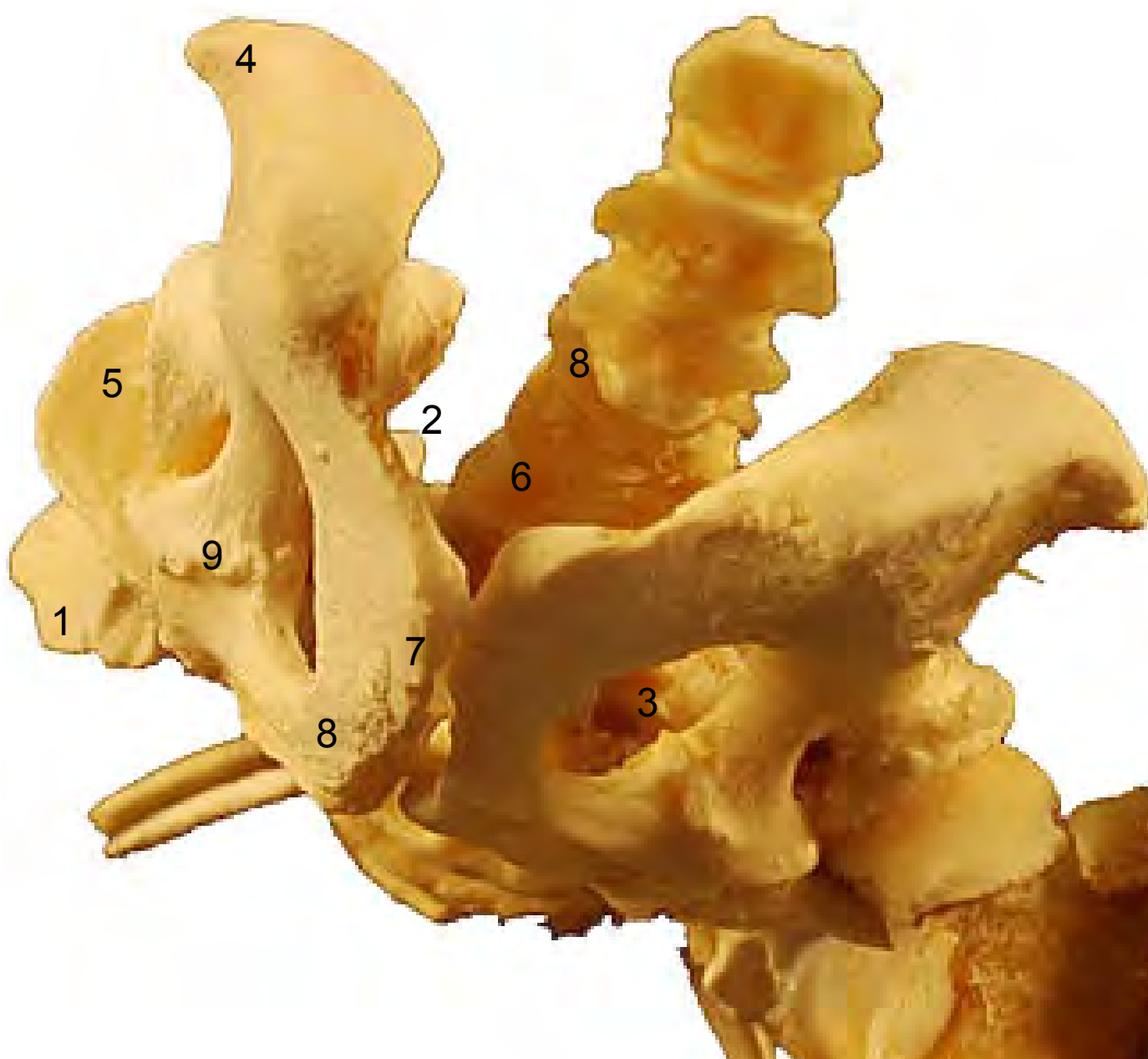
**COXAL
OS COXAE**

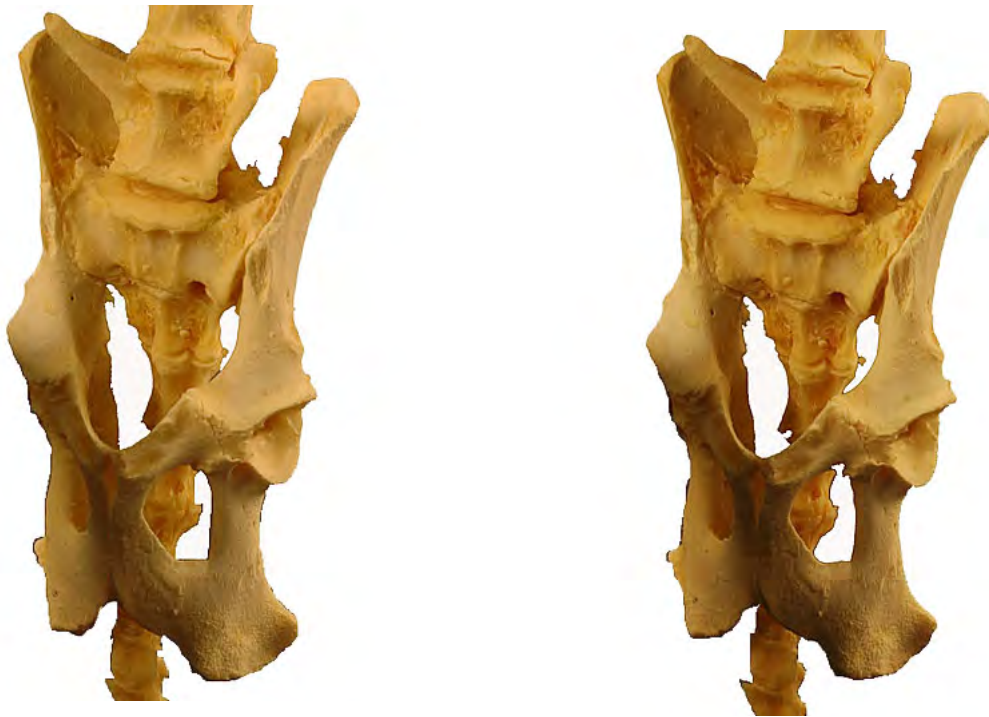Ventro-Lateral
Ventralis et Lateralis



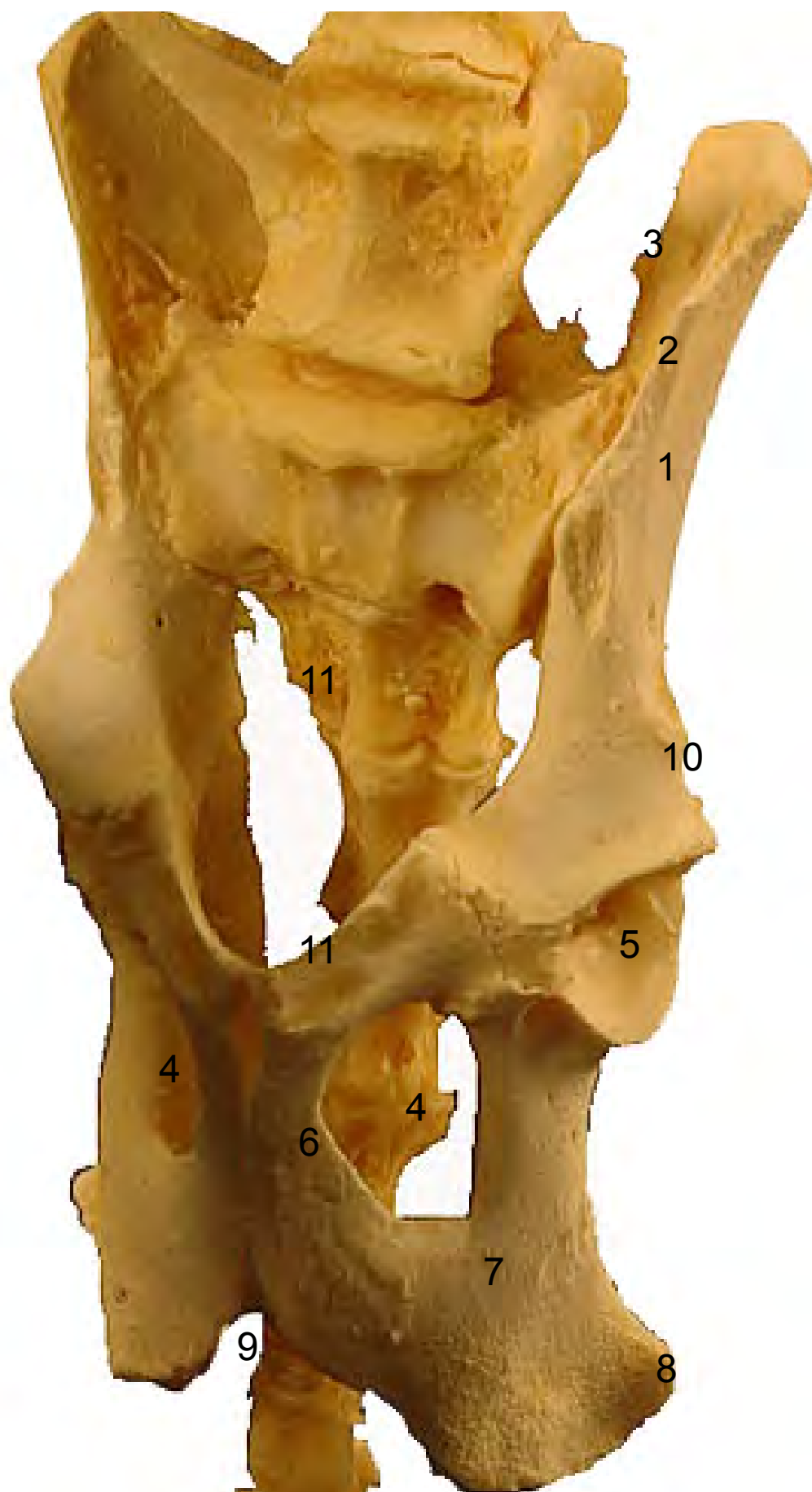


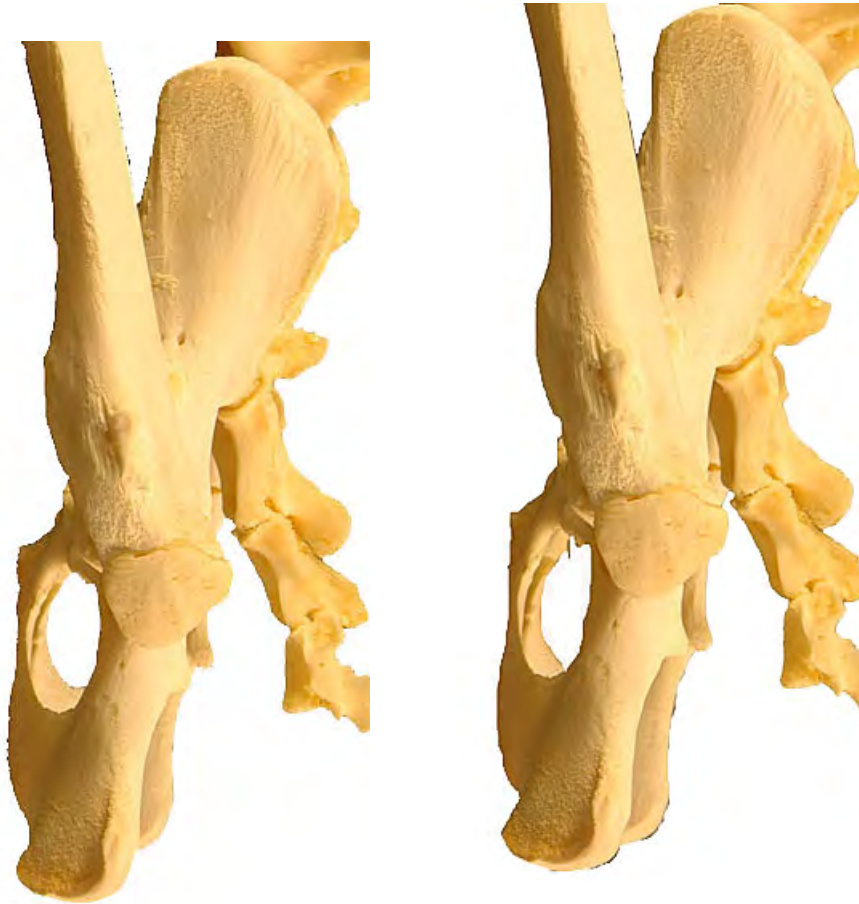- 1: Tuberosidad coxal (Tuber coxae)
- 2: Tuberosidad sacra (Tuber sacrae)
- 3: Agujero obturado (Foramen obturatum)
- 4: Tuberosidad isquiática (Tuber ischiadicum)
- 5: Acetábulo (Acetabulum)
- 6: Arco isquiático (Arcus ischiadicus)
- 7: Cresta sinfisaria (Crista symphysaialis)
- 8: Pubis (Os pubis)





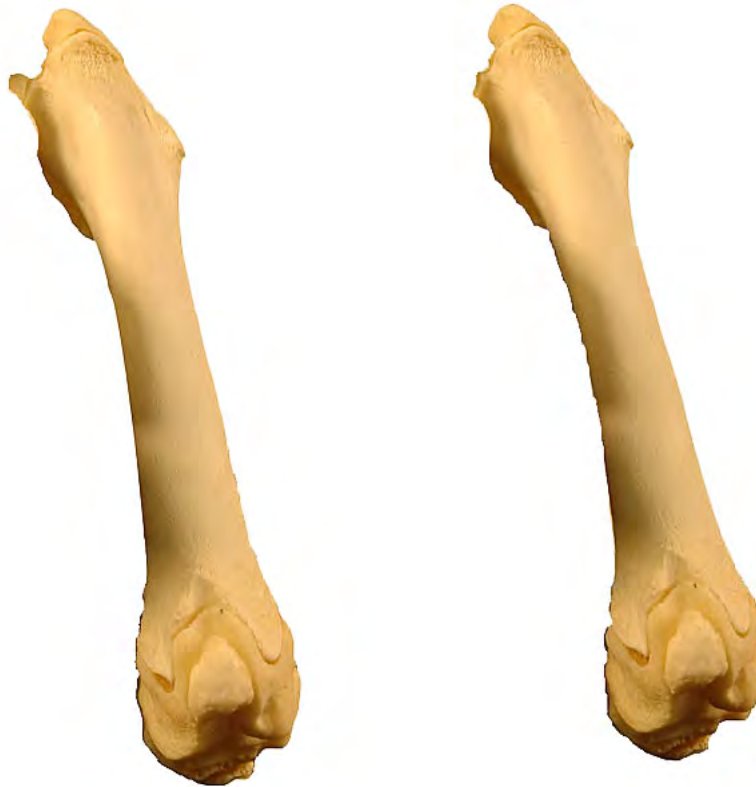- 1: Ilion (Os ilium)
- 2: Tuberosidad coxal (Tuber coxae)
- 3: Tuberosidad sacra (Tuber sacrae)
- 4: Agujero obturado (Foramen obturatum)
- 5: Acetábulo (Acetabulum)
- 6: Pubis (Os pubis)
- 7: Isquion (Os ischii)
- 8: Tuberosidad isquiática (Tuber ischiadicum)
- 9: Arco isquiático (Arcus ischiadicus)
- 10: Àrea medial para el m. recto femoral (Area medialis m. recto femoralis)
- 11: Pecten del pubis (Pecten ossis pubis)



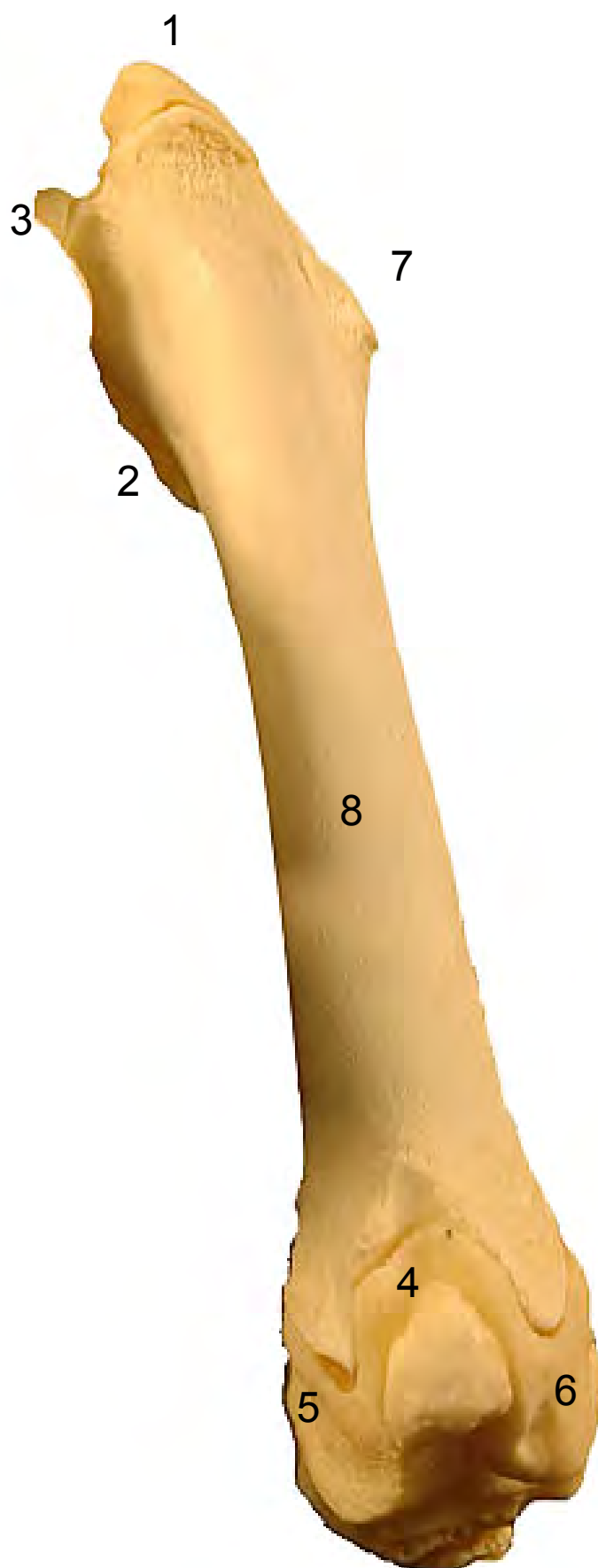


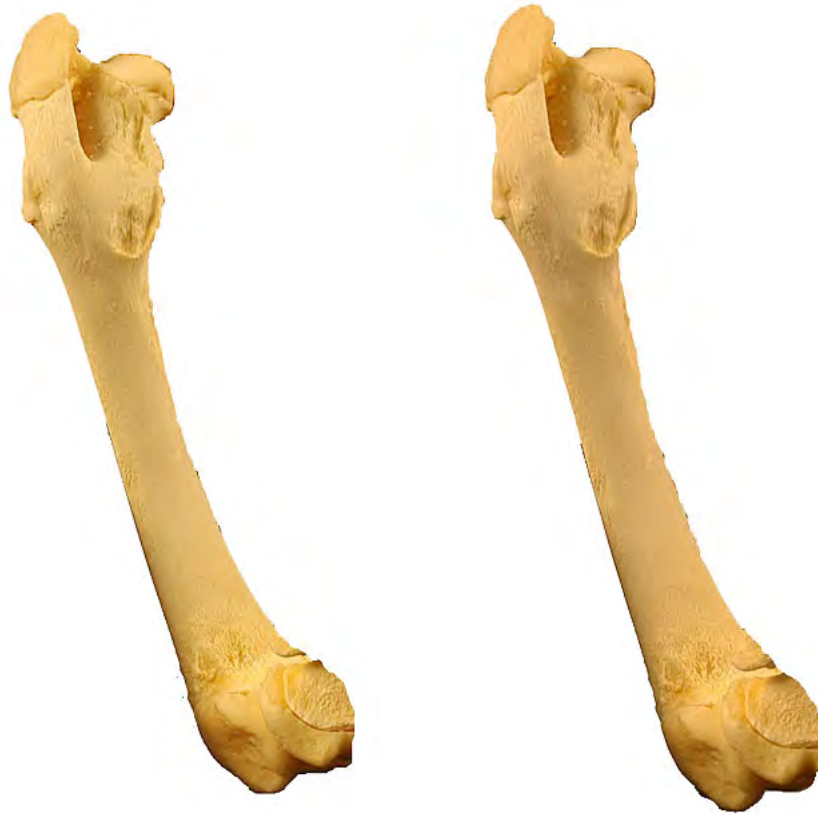- 1: Ilion (Os ilium)
- 2: Tuberosidad coxal (Tuber coxae)
- 3: Tuberosidad sacra (Tuber sacrae)
- 4: Agujero obturado (Foramen obturatum)
- 5: Pubis (Os pubis)
- 6: Isquion (Os ischii)
- 7: Tuberosidad isquiática (Tuber ischiadicum)
- 8: Pecten del pubis (Pecten ossis pubis)



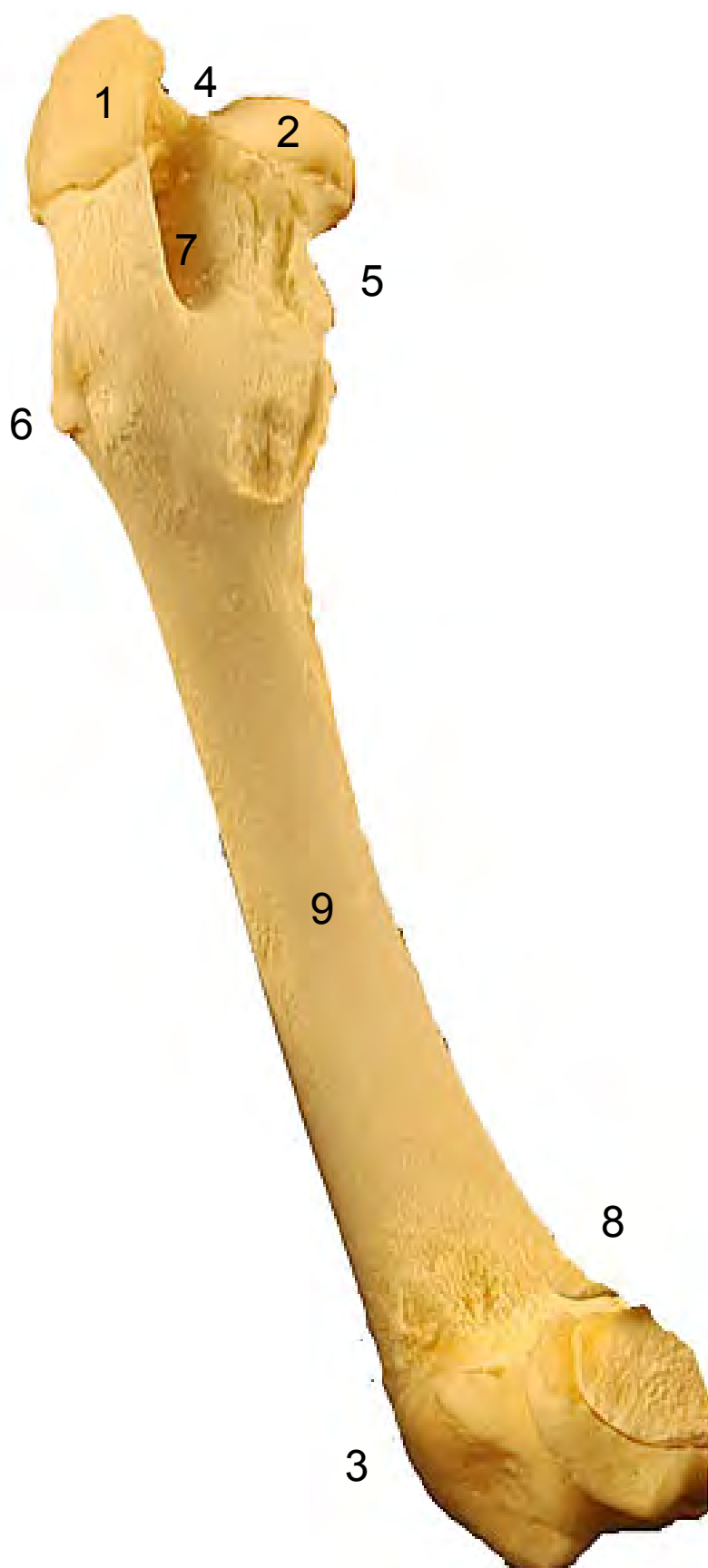

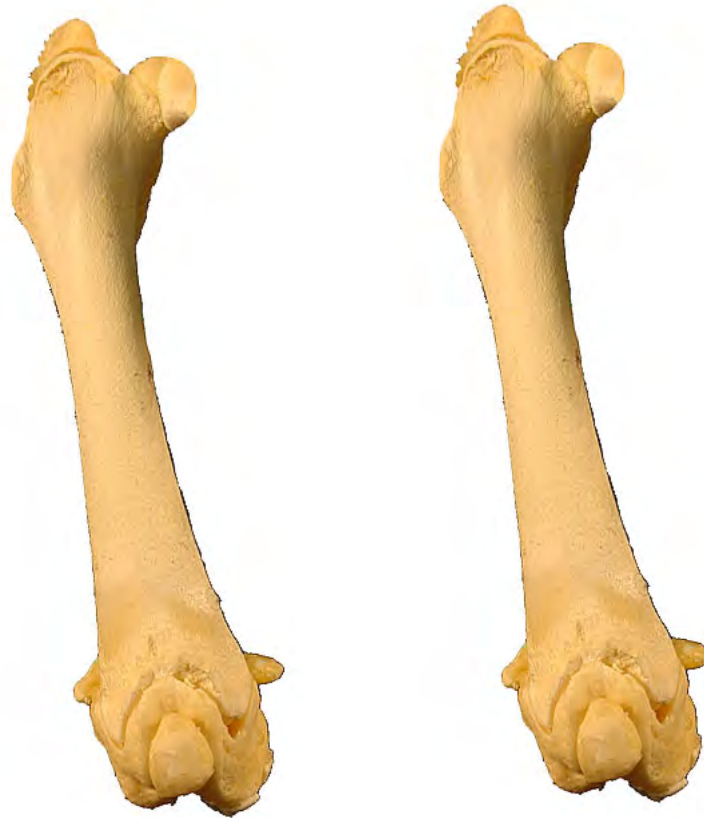- 1: Trocanter mayor (Trochanter major)
- 2: Cabeza (Caput ossis femoris)
- 3: Trocanter menor (Trochanter minor)
- 4: Tróclea (Trochlea ossis femoris)
- 5: Epicóndilo medial (Epychondilus medialis)
- 6: Epicóndilo lateral (Epychondilus lateralis)
- 7: Tercer trocanter (Trochanter tertius)
- 8: Cuerpo del fémur (Corpus ossis femoris)





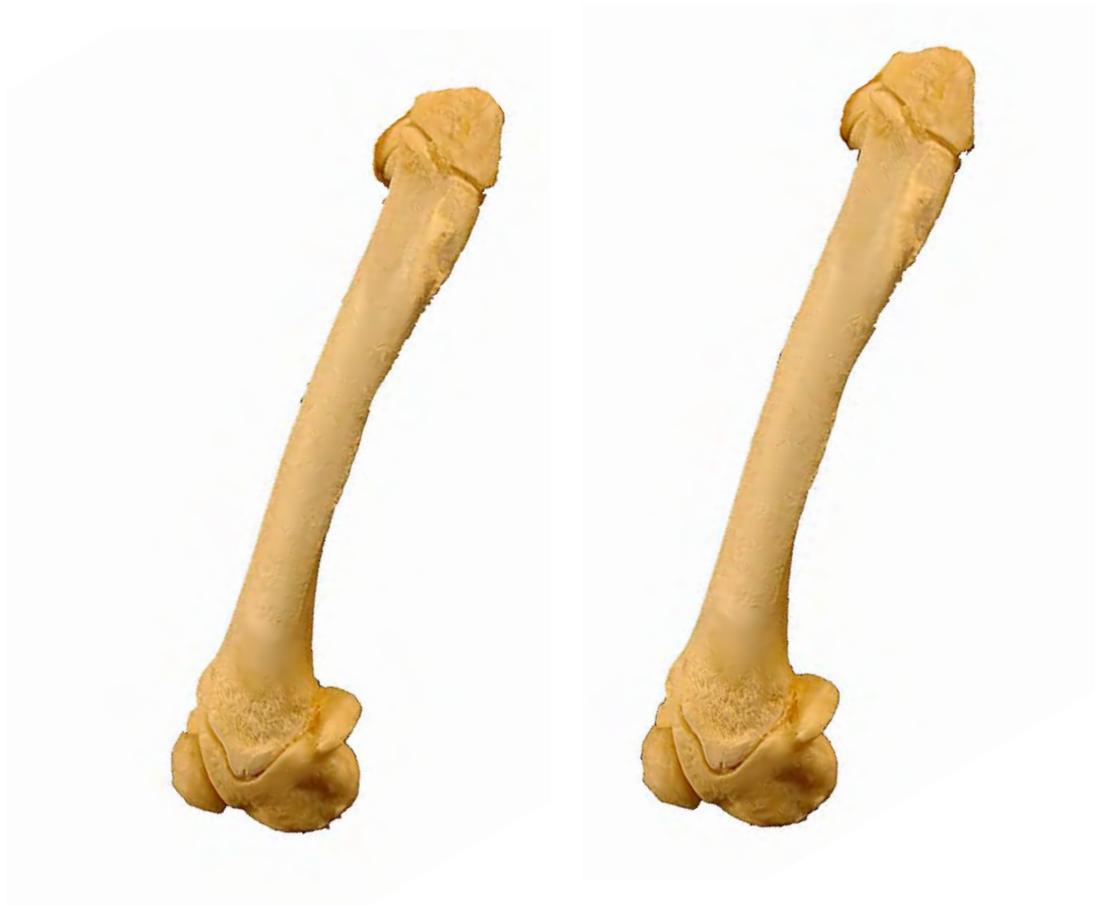- 1: Trocanter mayor (Trochanter major)
- 2: Cabeza (Caput ossis femoris)
- 3: Epicóndilo lateral (Epychondilus lateralis)
- 4: Cuello (Collum ossis femoris)
- 5: Trocanter menor (Trochanter minor)
- 6: Tercer trocanter (Trochanter tertius)
- 7: Fosa trocantérica (Fossa trochanterica)
- 8: Cara poplítea (Facies poplitea)
- 9: Cuerpo del fémur (Corpus ossis femoris)



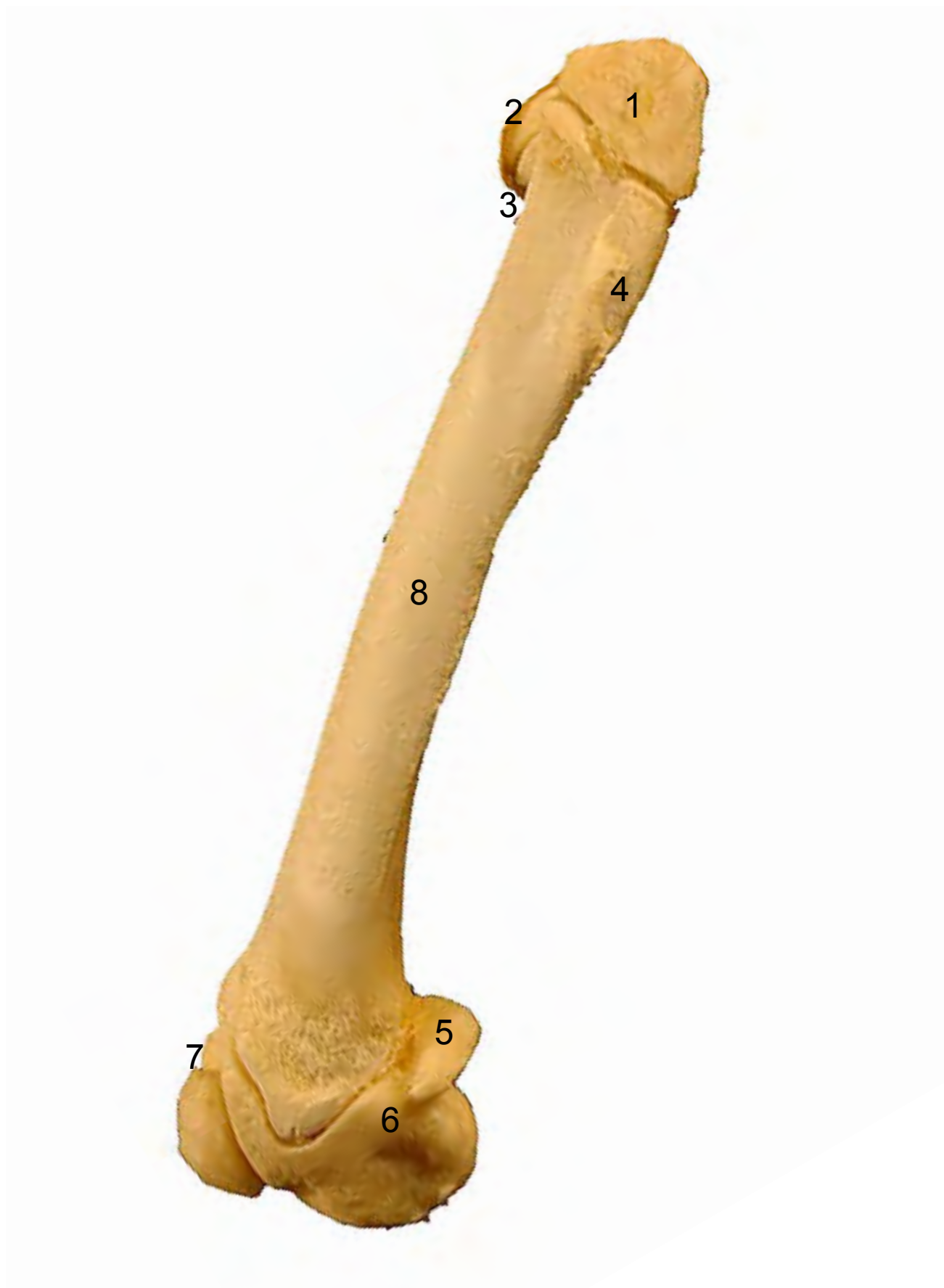

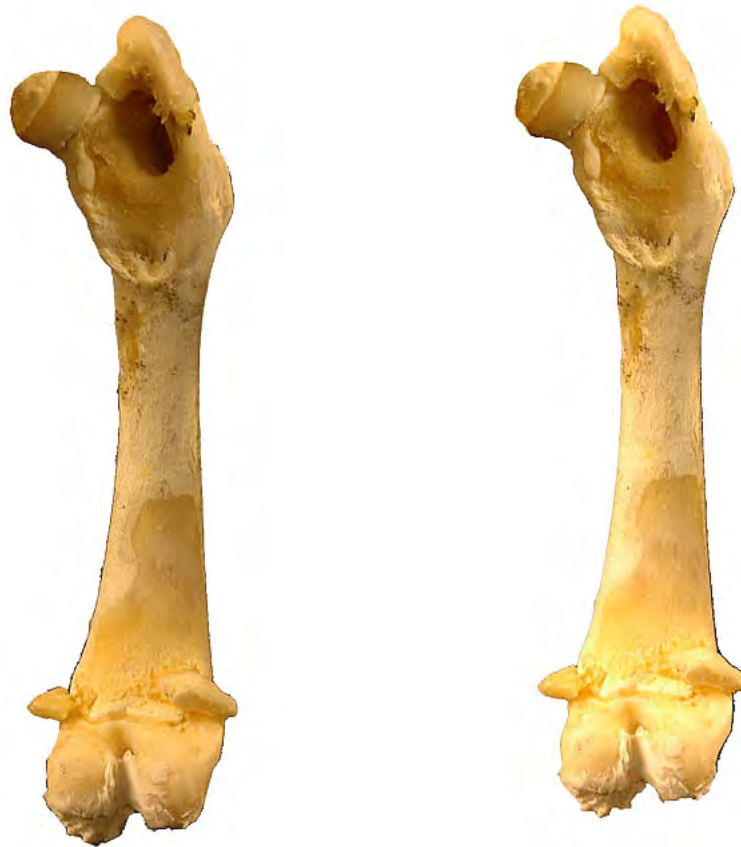- 1: Trocanter mayor (Trochanter major)
- 2: Cabeza (Caput ossis femoris)
- 3: Cuello (Collum ossis femoris)
- 4: Trocanter menor (Trochanter minor)
- 5: Tercer trocanter (Trochanter tertius)
- 6: Epicóndilo lateral (Epychondilus lateralis)
- 7: Epicóndilo medial (Epychondilus medialis)
- 8: Tróclea (Trochlea ossis femoris)
- 9: Cuerpo del fémur (Corpus ossis femoris)
- 10: Huesos sesamoideos del músculo gastrocnemio (Ossa sesamoidea m. gastrocnemii)



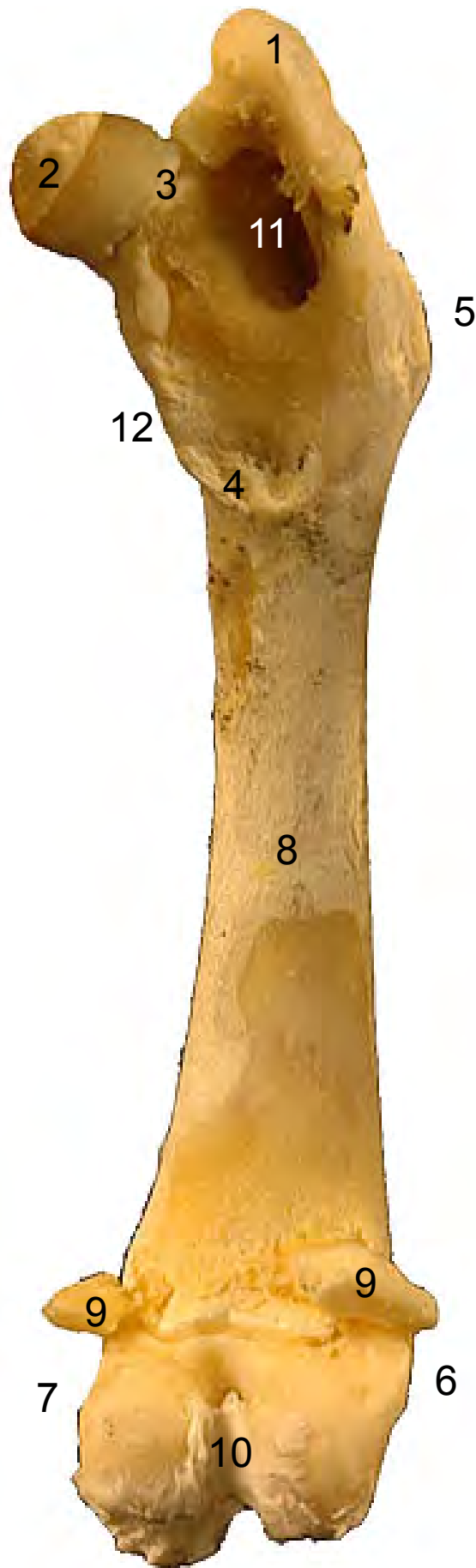

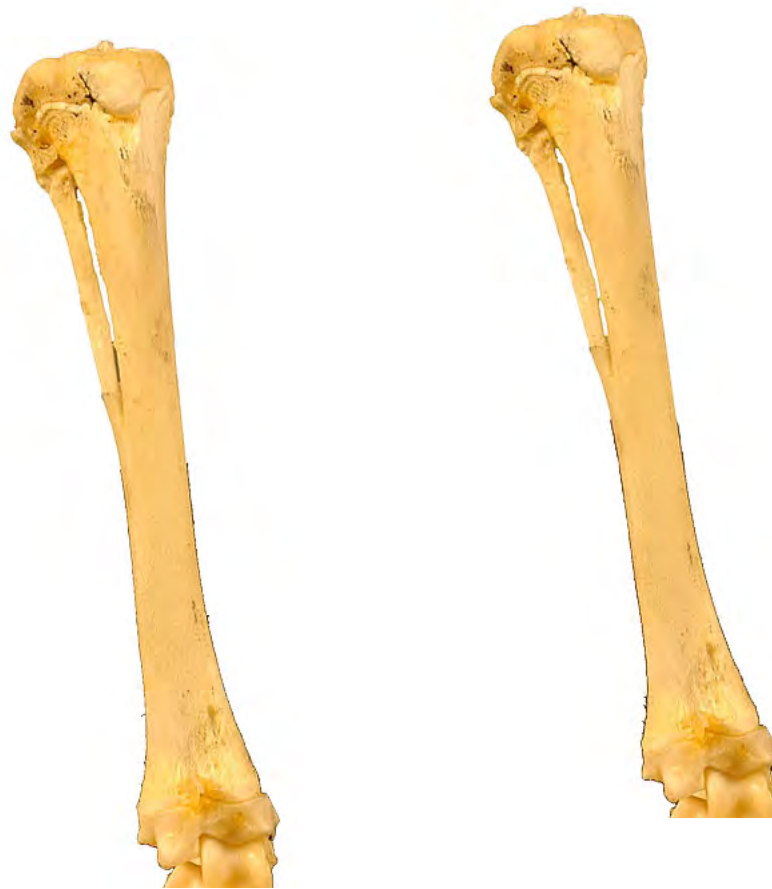- 1: Trocanter mayor (Trochanter major)
- 2: Cabeza (Caput ossis femoris)
- 3: Cuello (Collum ossis femoris)
- 4: Tercer trocanter (Trochanter tertius)
- 5: Huesos sesamoideos del músculo gastrocnemio (Ossa sesamoidea m. gastrocnemii)
- 6: Epicóndilo lateral (Epychondilus lateralis)
- 7: Tróclea (Trochlea ossis femoris)
- 8: Cuerpo del fémur (Corpus ossis femoris)





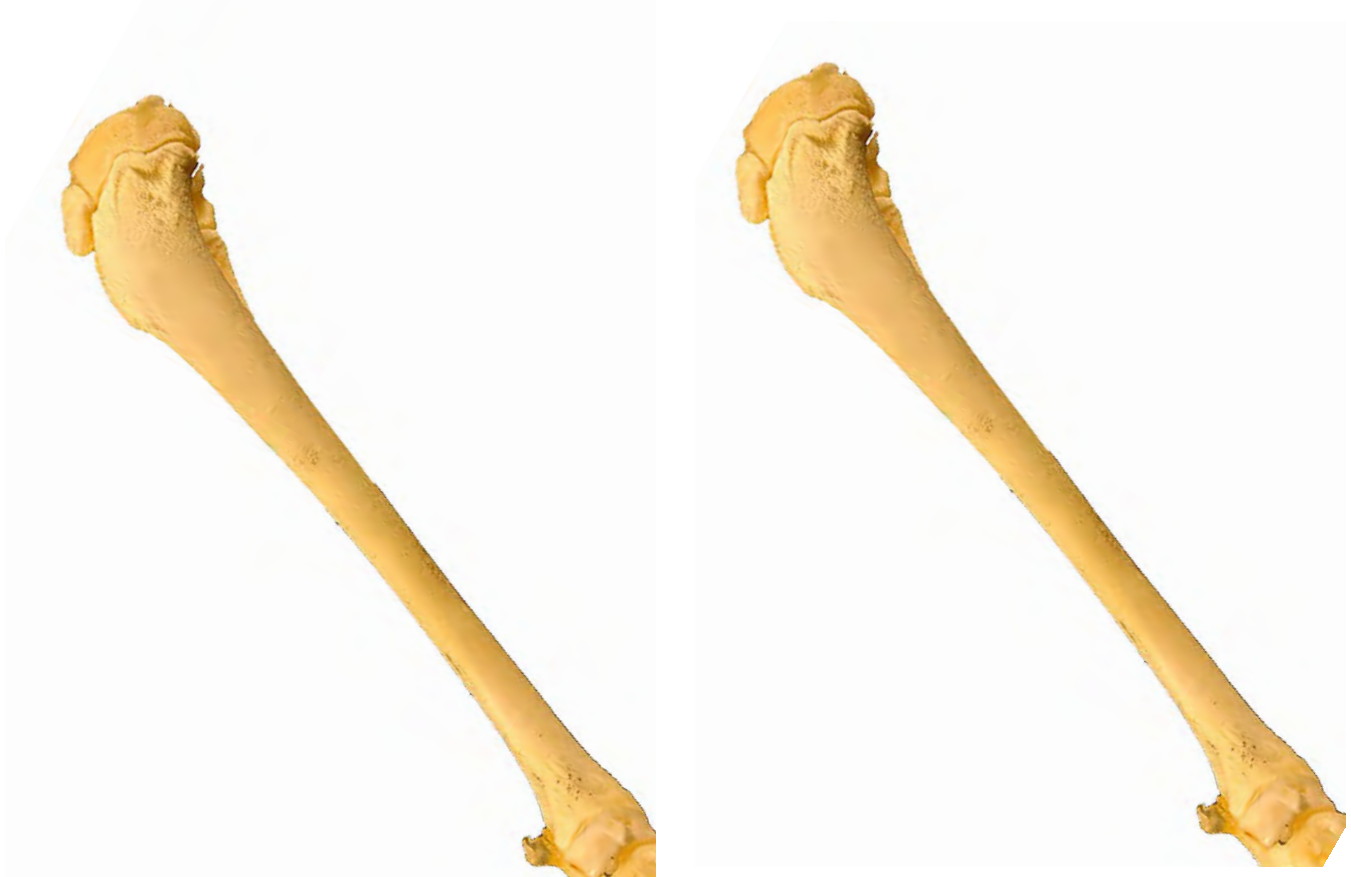- 1: Trocanter mayor (Trochanter major)
- 2: Cabeza (Caput ossis femoris)
- 3: Cuello (Collum ossis femoris)
- 4: Trocanter menor (Trochanter minor)
- 5: Tercer trocanter (Trochanter tertius)
- 6: Epicóndilo lateral (Epychondilus lateralis)
- 7: Epicóndilo medial (Epychondilus medialis)
- 8: Cuerpo del fémur (Corpus ossis femoris)
- 9: Huesos sesamoideos del músculo gastrocnemio (Ossa sesamoidea m. gastrocnemii)
- 10: Fosa intercondilar (Fossa intercondylaris)
- 11: Fosa trocantérica (Fossa trochanterica)
- 12: Cresta intertrocantérica (Christa intertrochanterica)



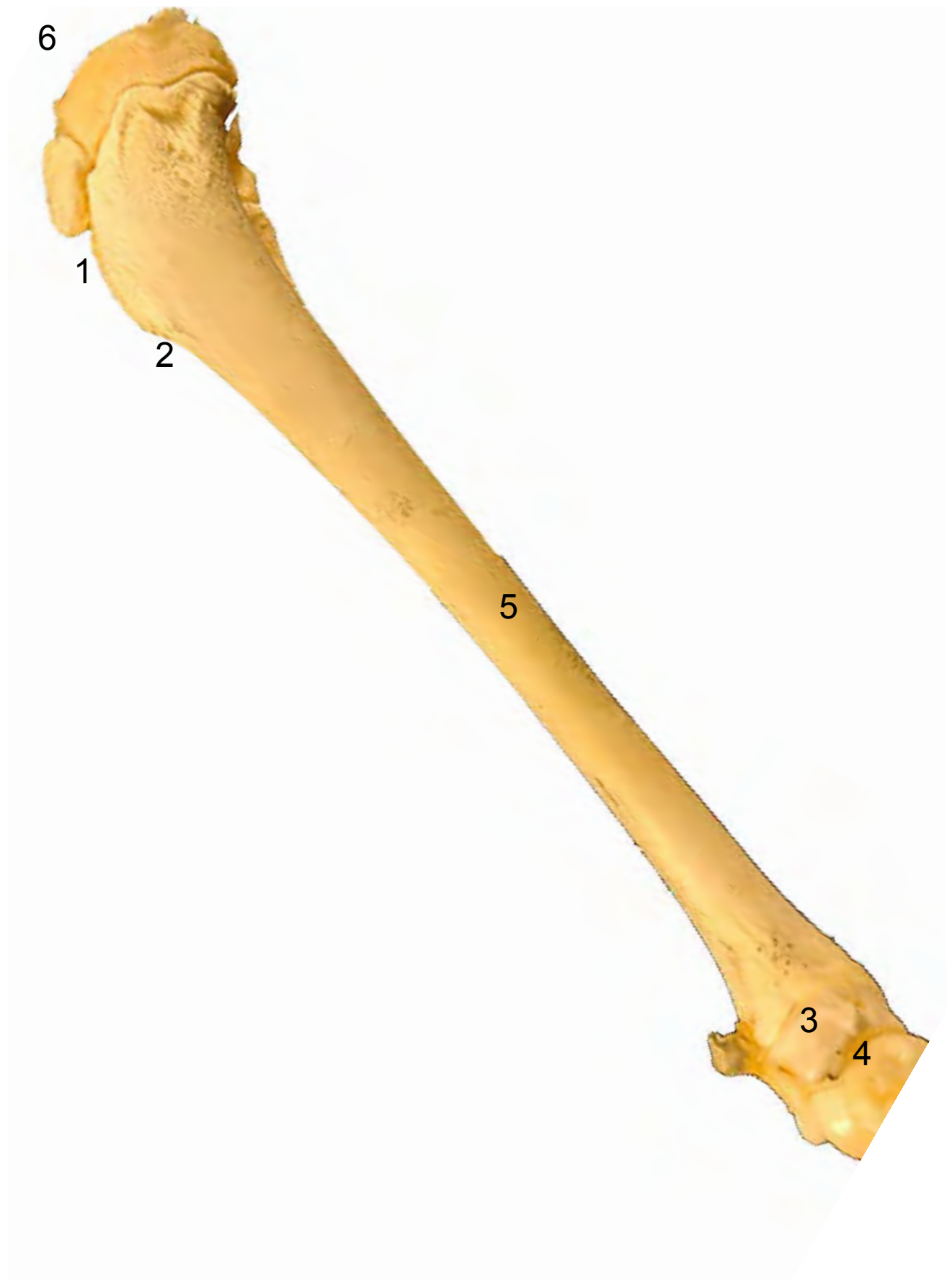

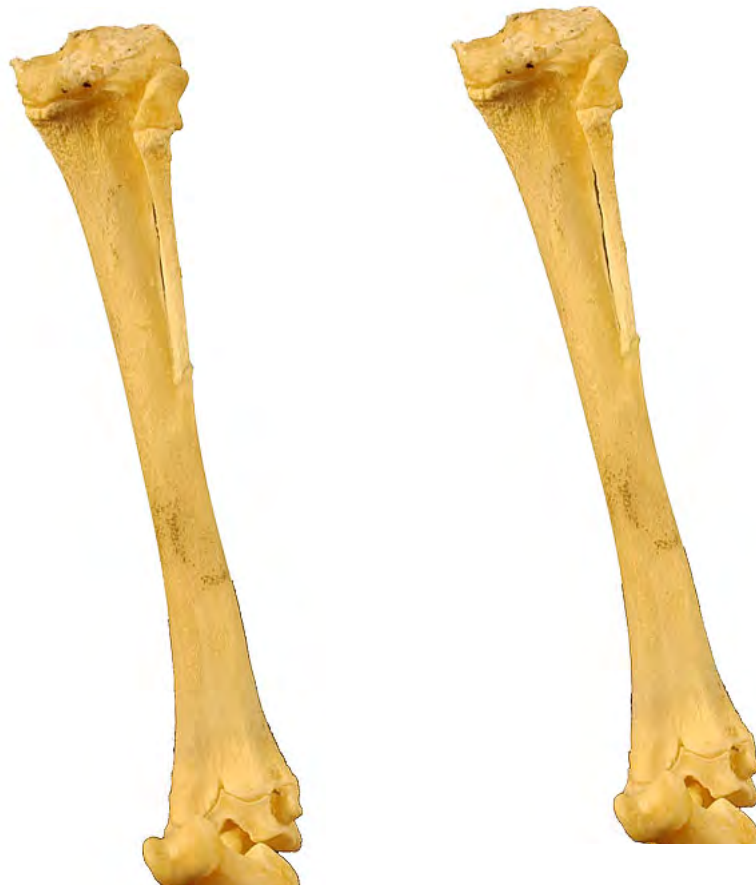- 1: Tuberosidad de la tibia (Tuberositas tibiae)
- 2: Borde craneal (Margus cranialis)
- 3: Cabeza del peroné (Caput fibulae)
- 4: Maleolo lateral (Malleolus lateralis)
- 5: Maleolo medial (Malleolus medialis)
- 6: Cuclea de la tibia (Cochlea tibialis)
- 7: Cuerpo de la tibia (Corpus tibiae)
- 8: Cara articular proximal (Facies articularis proximalis)





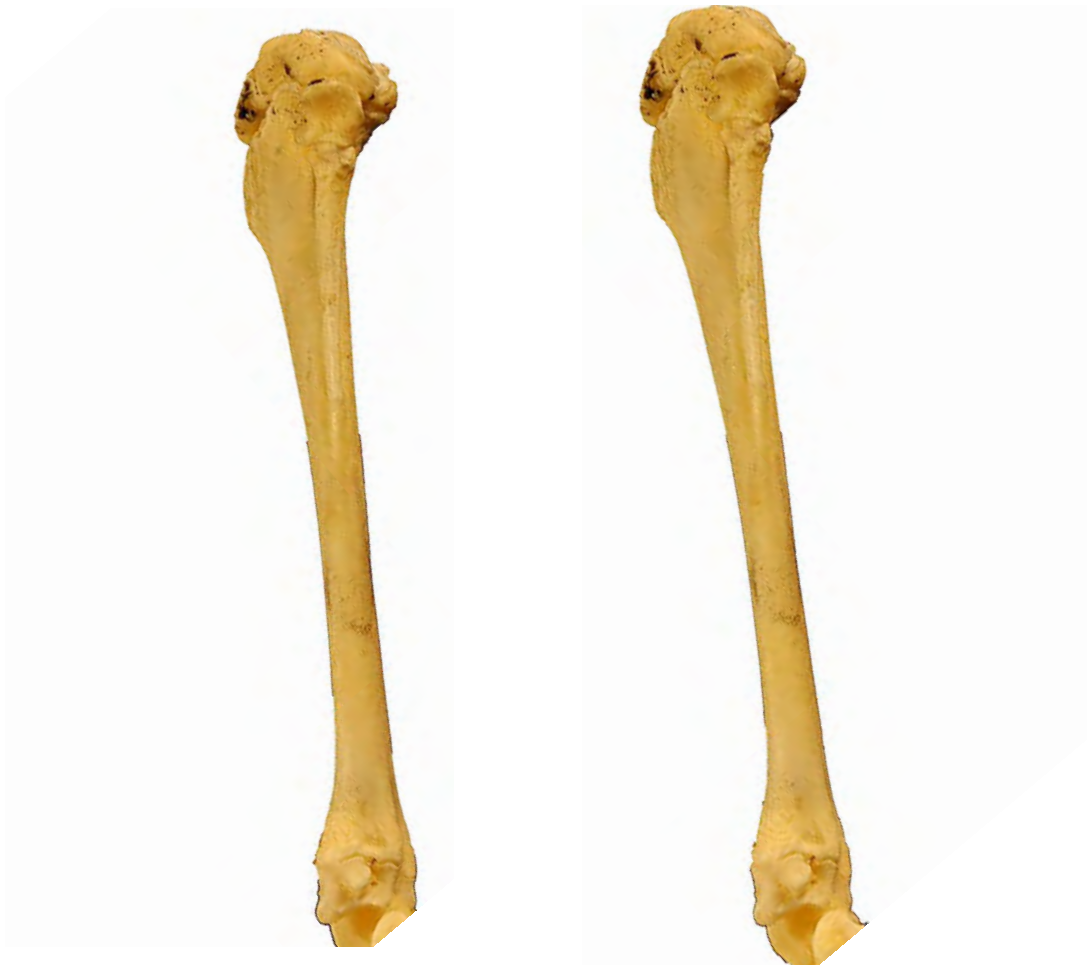- 1: Tuberosidad de la tibia (Tuberositas tibiae)
- 2: Borde craneal (Margus cranialis)
- 3: Maleolo medial (Malleolus medialis)
- 4: Coclea de la tibia (Cochlea tibialis)
- 5: Cuerpo de la tibia (Corpus tibiae)
- 6: Cara articular proximal (Facies articularis proximalis)



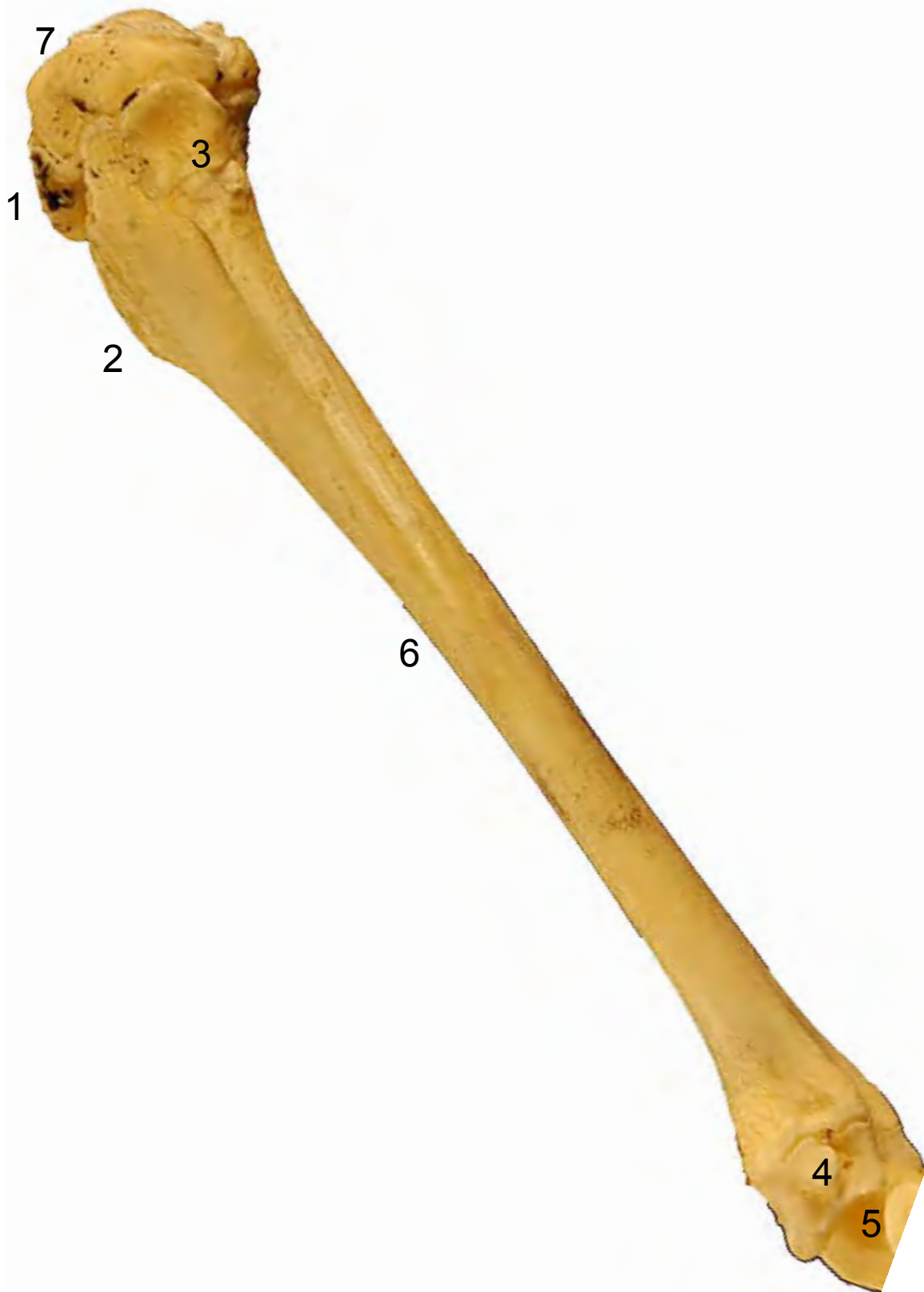


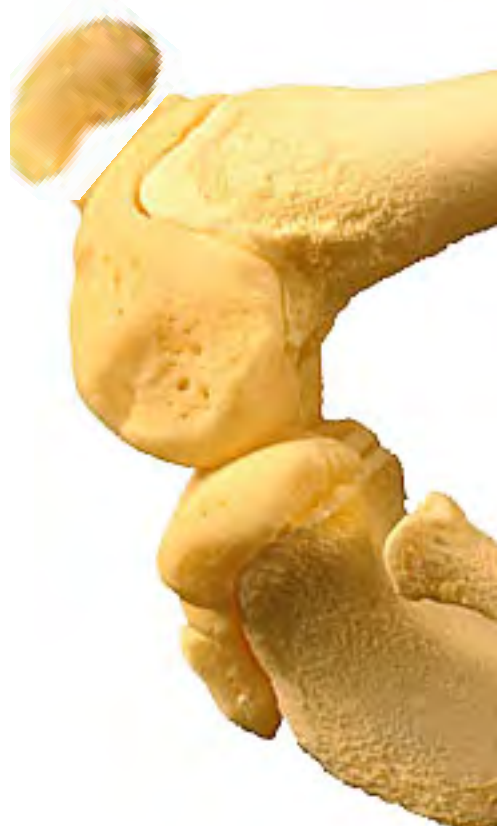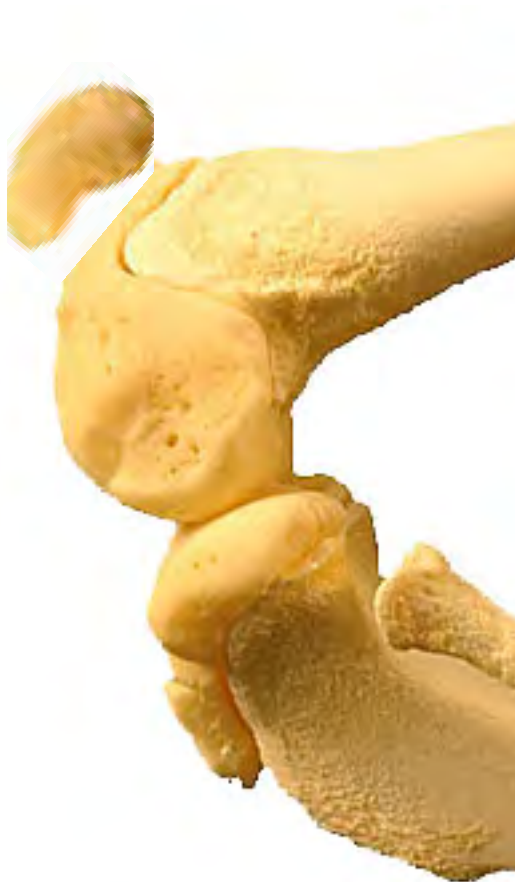- 1: Cabeza del peroné (Caput fibulae)
- 2: Maleolo lateral (Malleolus lateralis)
- 3: Maleolo medial (Malleolus medialis)
- 4: Cuclea de la tibia (Cochlea tibialis)
- 5: Cara caudal (Facies caudalis)
- 6: Cara articular proximal (Facies articularis proximalis)



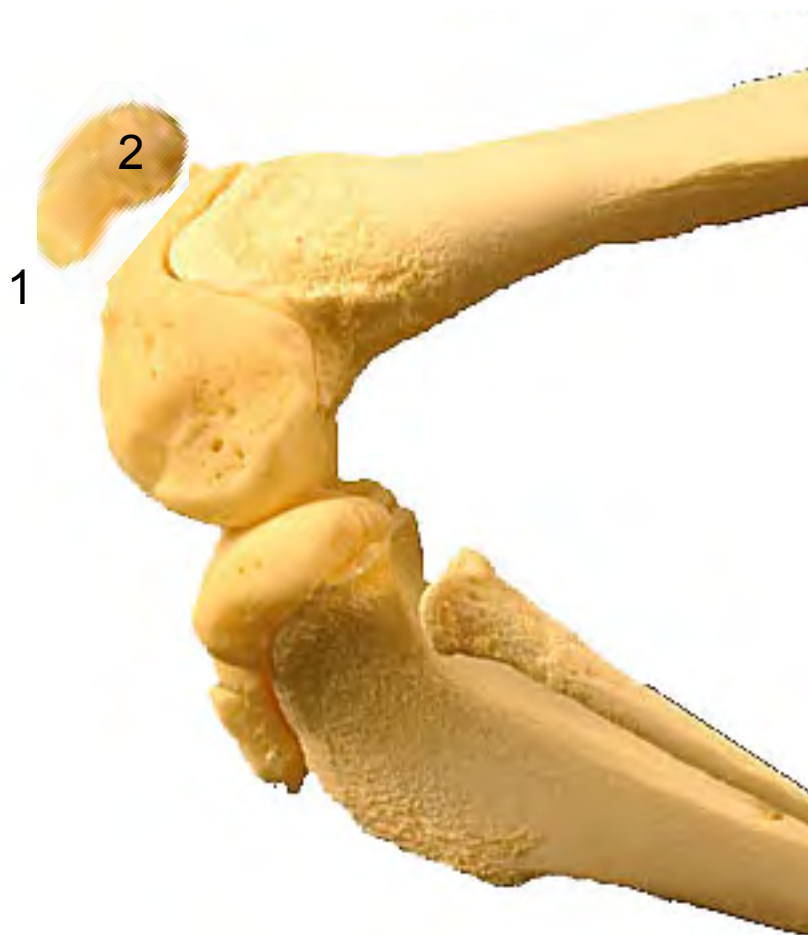

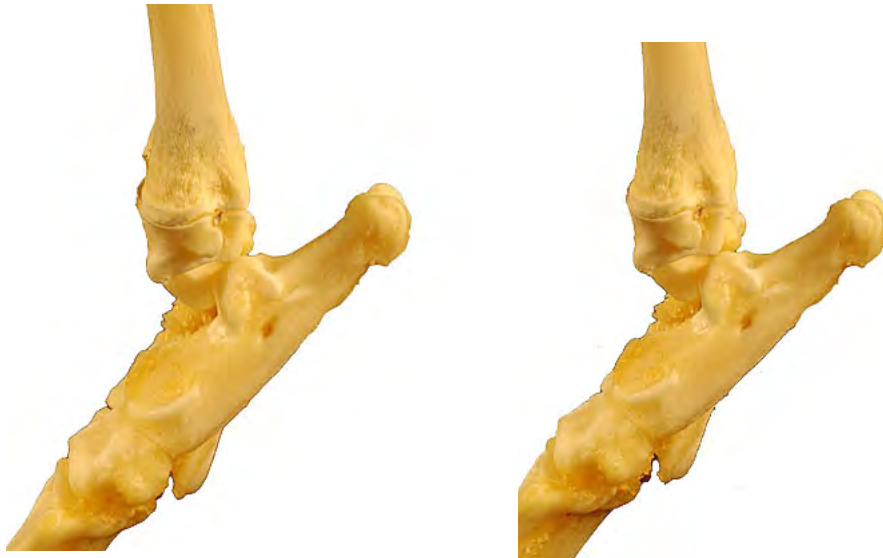- 1: Tuberosidad de la tibia (Tuberositas tibiae)
- 2: Borde craneal (Margus cranialis)
- 3: Cabeza del peroné (Caput fibulae)
- 4: Maleolo lateral (Malleolus lateralis)
- 5: Coclea de la tibia (Cochlea tibialis)
- 6: Cuerpo de la tibia (Corpus tibiae)
- 7: Cara articular proximal (Facies articularis proximalis)



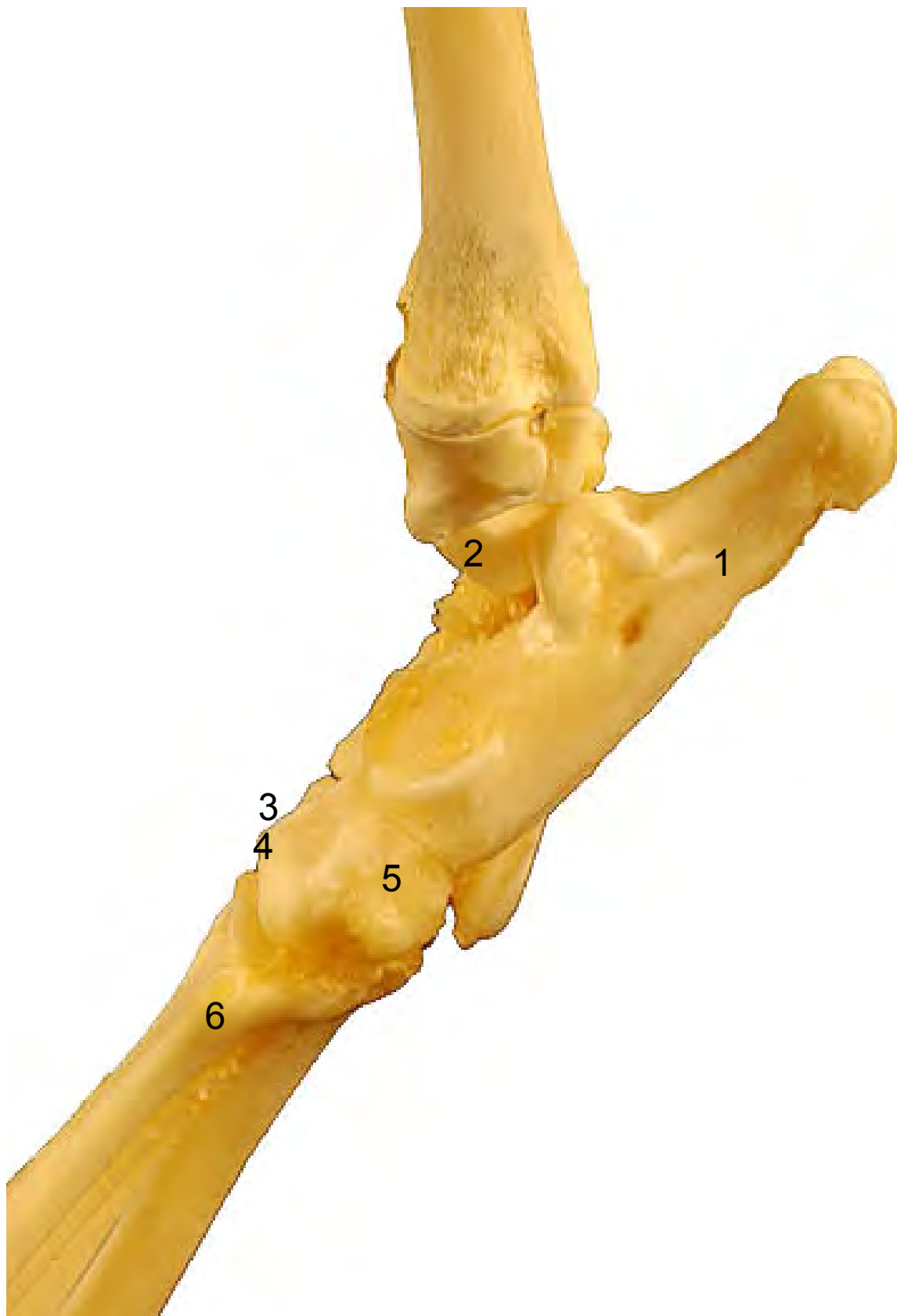


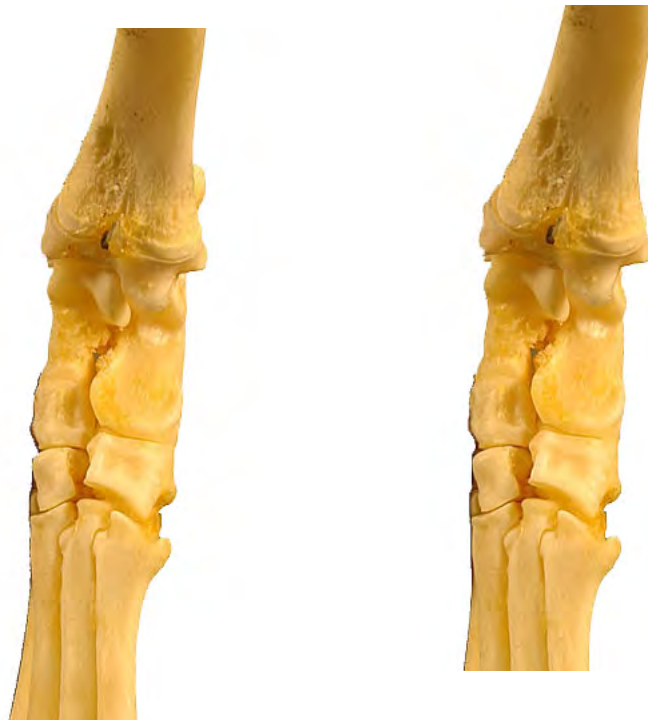- 1: Vértice de la rótula (Apex patellae)
- 2: Apófisis cartilaginosa (Processus cartilagineus)



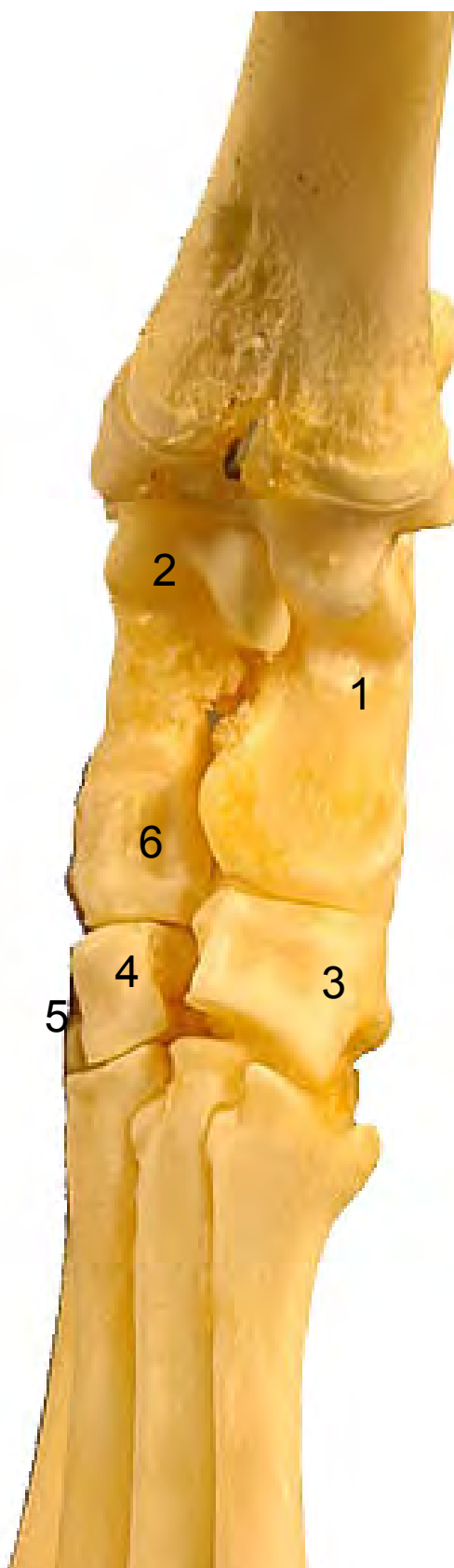

- 1: Calcáneo (Calcaneus)
- 2: Astrágalo (Talus)
- 3: Tarsiano II (Os tarsale II)
- 4: Tarsiano III (Os tarsale III)
- 5: Tarsiano IV o cuboides (Os tarsale IV)
- 6: Metatarsianos (ossa metatarsalia)



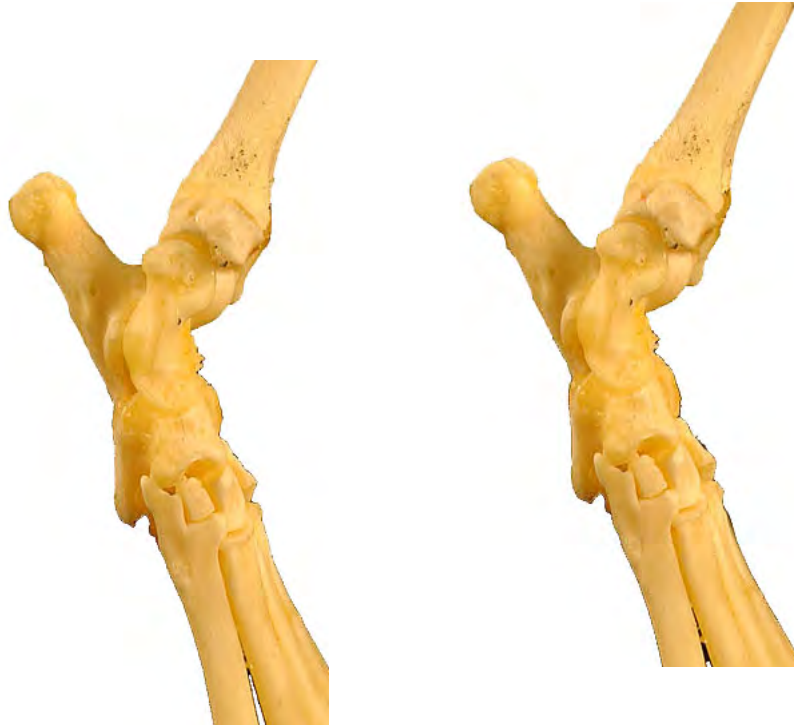


- 1: Calcáneo (Calcaneus)
- 2: Astrágalo (Talus)
- 3: Tarsiano IV o cuboides (Os tarsale IV)
- 4: Tarsiano III (Os tarsale III)
- 5: Tarsiano II (Os tarsale II)
- 6: Navicular o central (Os tarsi centrale)



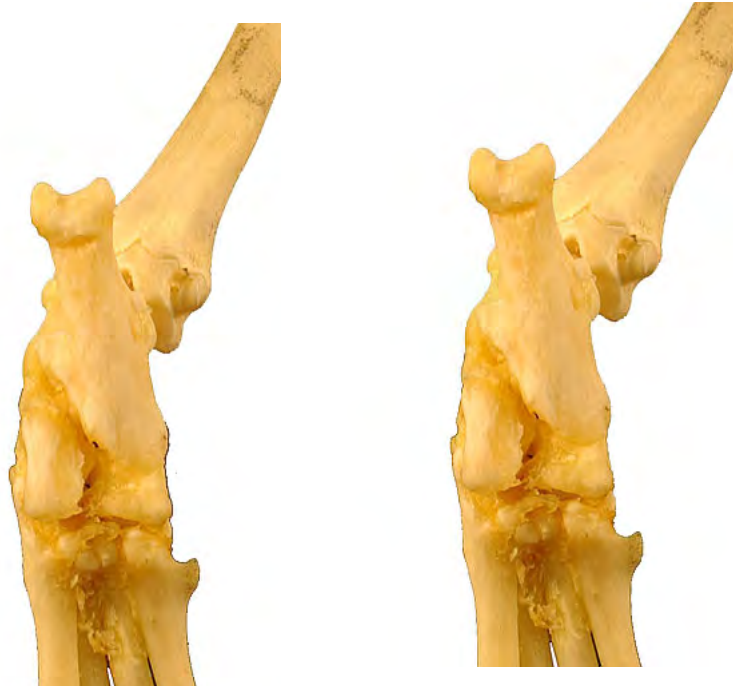TARSO
OSSA TARSI

Medial
Medialis

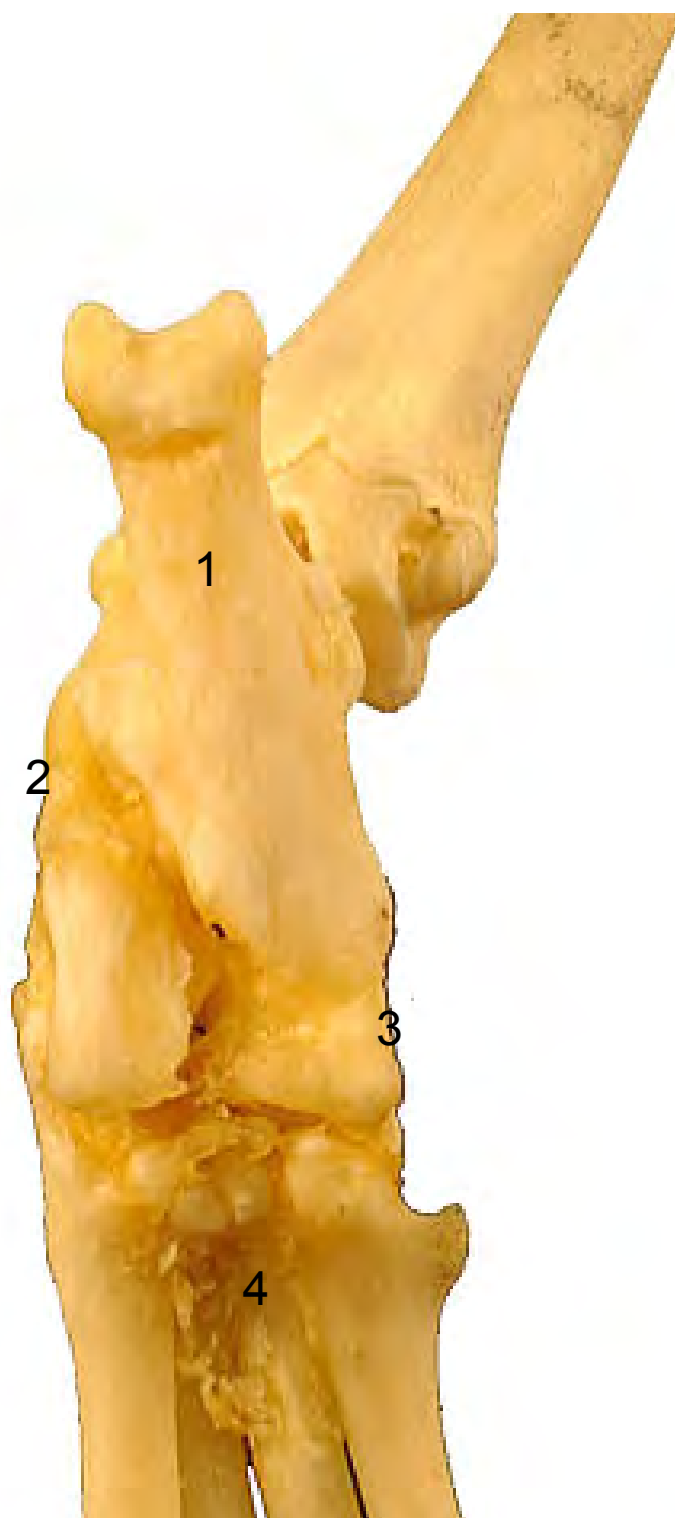

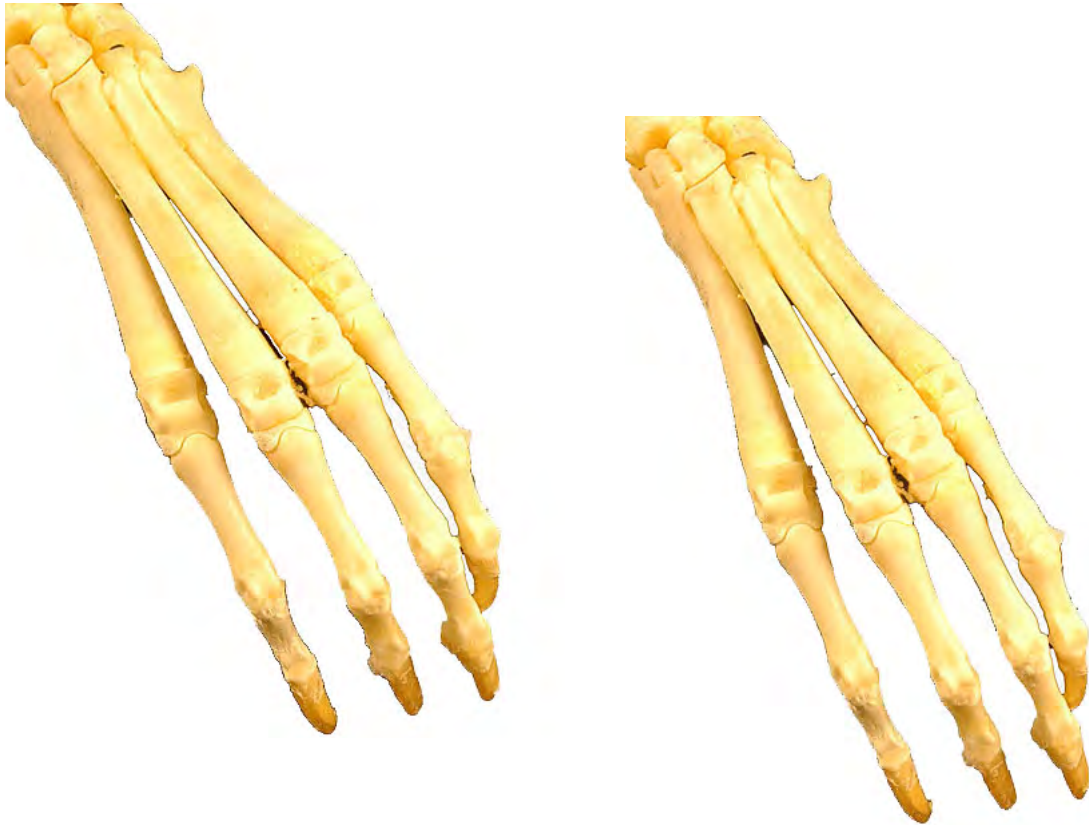- 1: Calcáneo (Calcaneus)
- 2: Astrágalo (Talus)
- 3: Navicular o central (Os tarsi centrale)
- 4: Tarsiano III (Os tarsale III)
- 5: Metatarsianos (ossa metatarsalia)



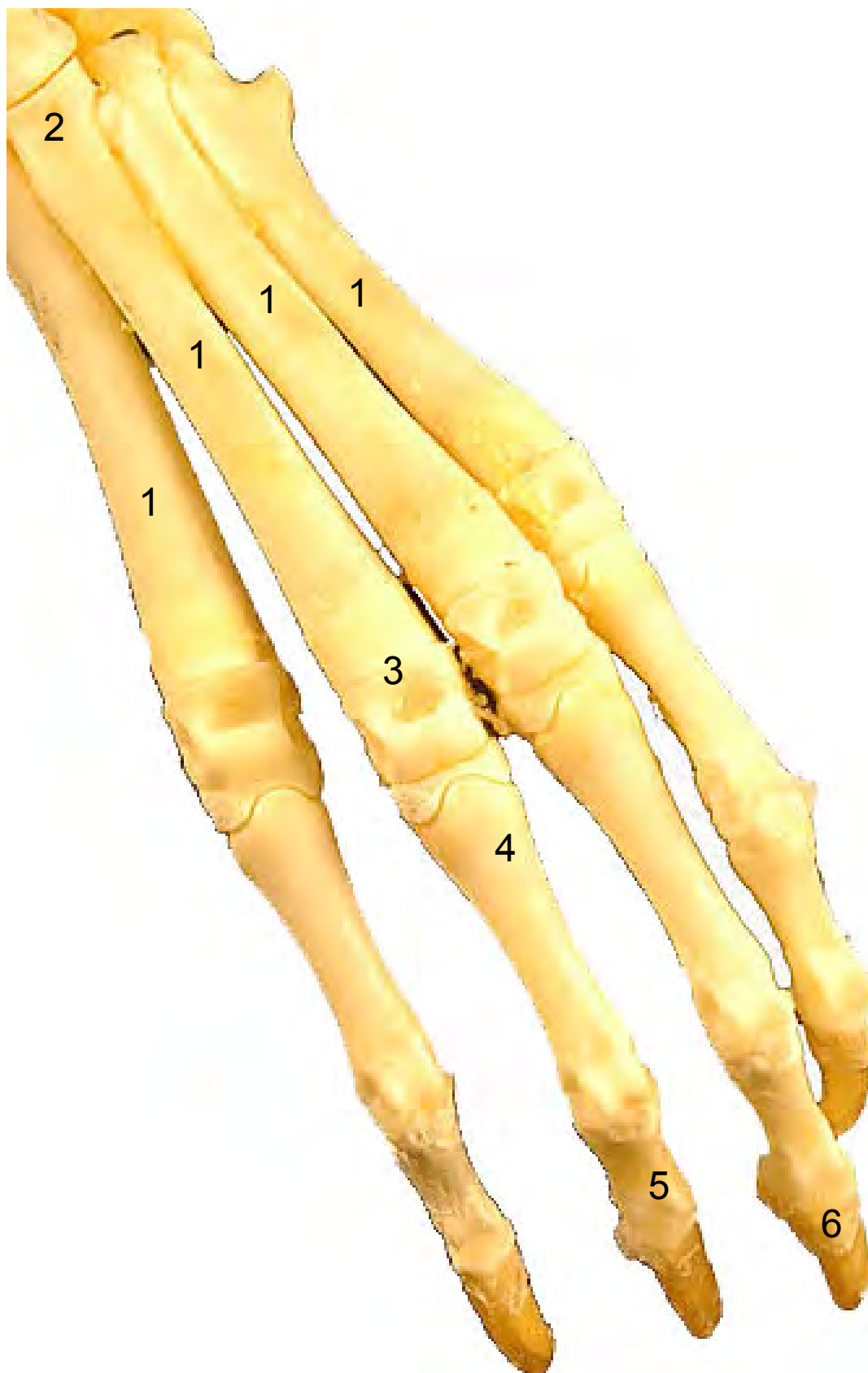


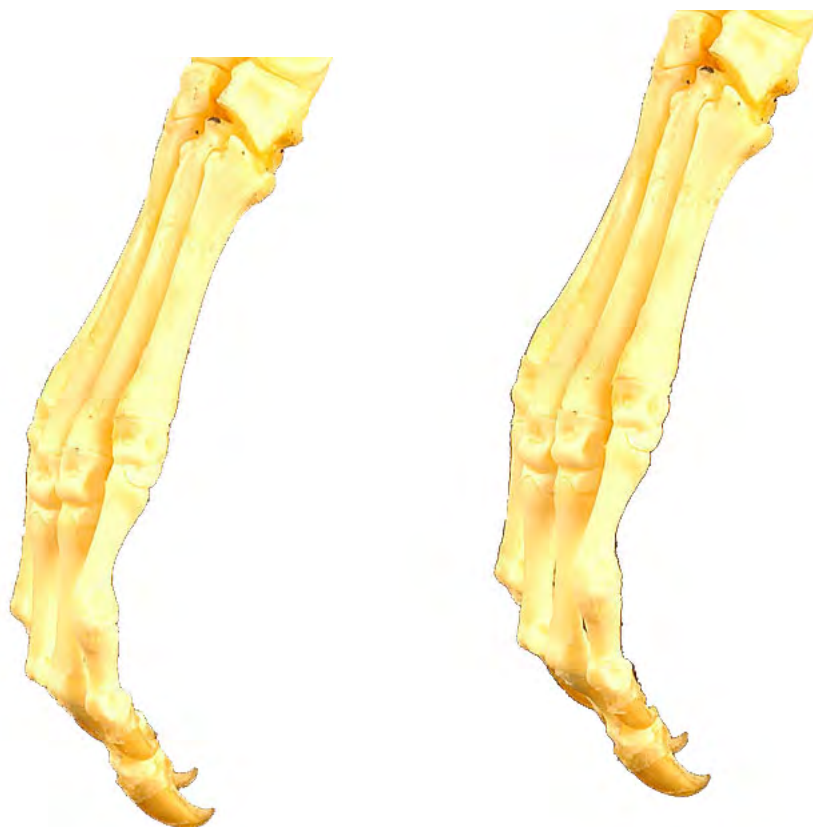- 1: Calcáneo (Calcaneus)
- 2: Astrágalo (Talus)
- 3: Tarsiano IV o cuboides (Os tarsale IV)
- 4: Metatarsianos (ossa metatarsalia)



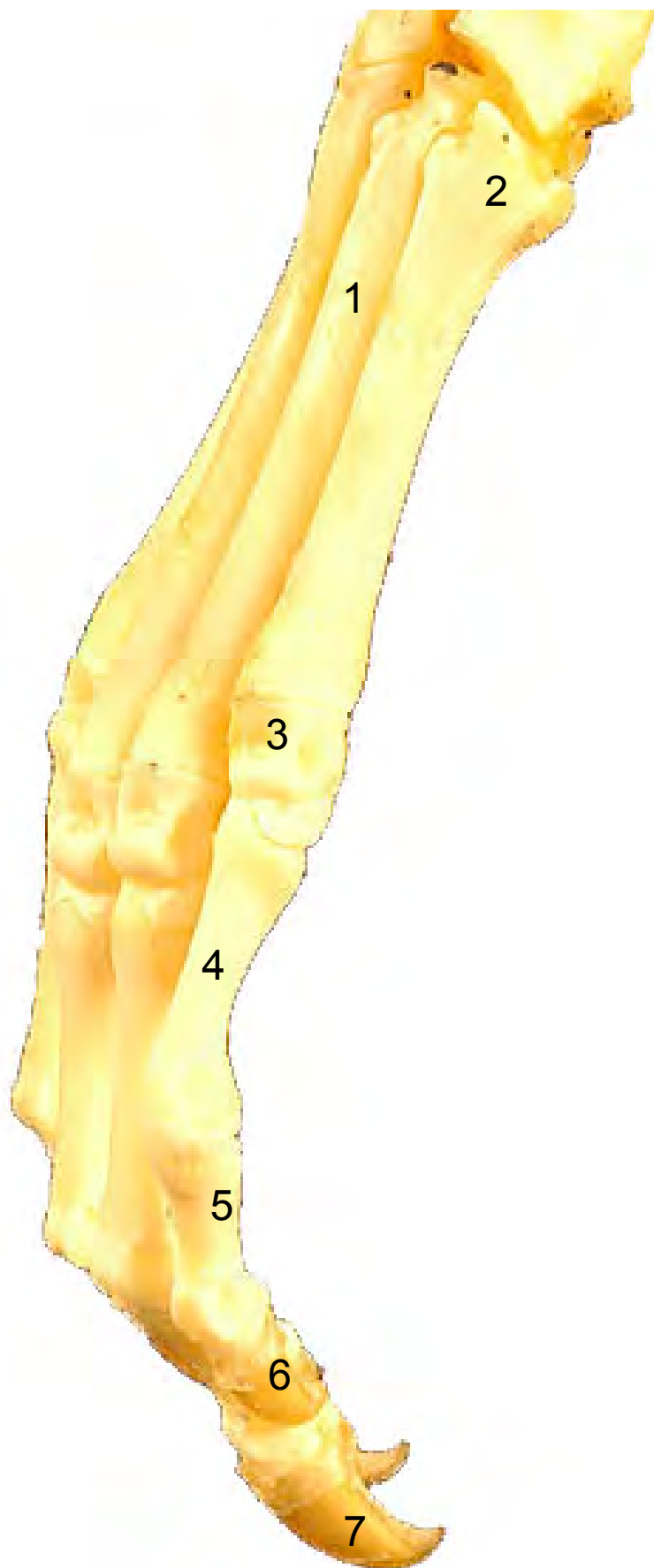


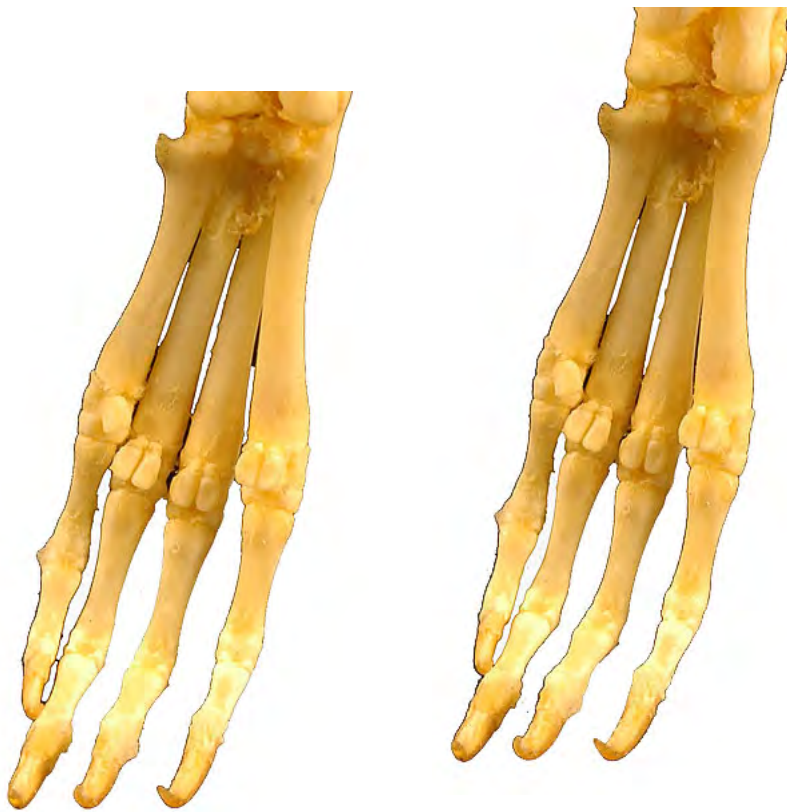- 1: Metacarpianos (ossa metacarpalia)
- 2: Base (Basis)
- 3: Cabeza (Caput)
- 4: Falange proximal (Phalanx proximalis)
- 5: Falange media (Phalanx media)
- 6: Falange distal (Phalanx distalis)



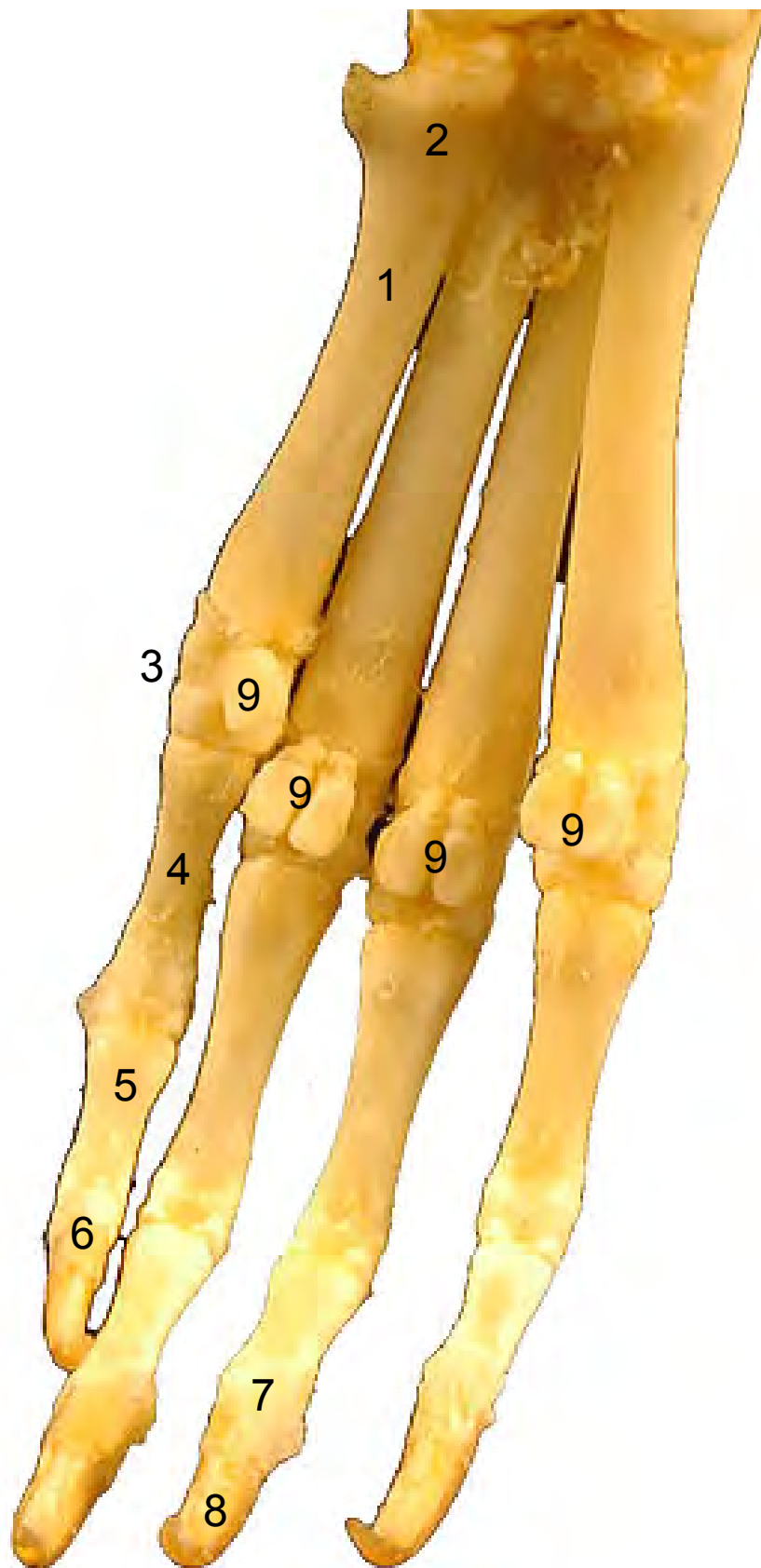

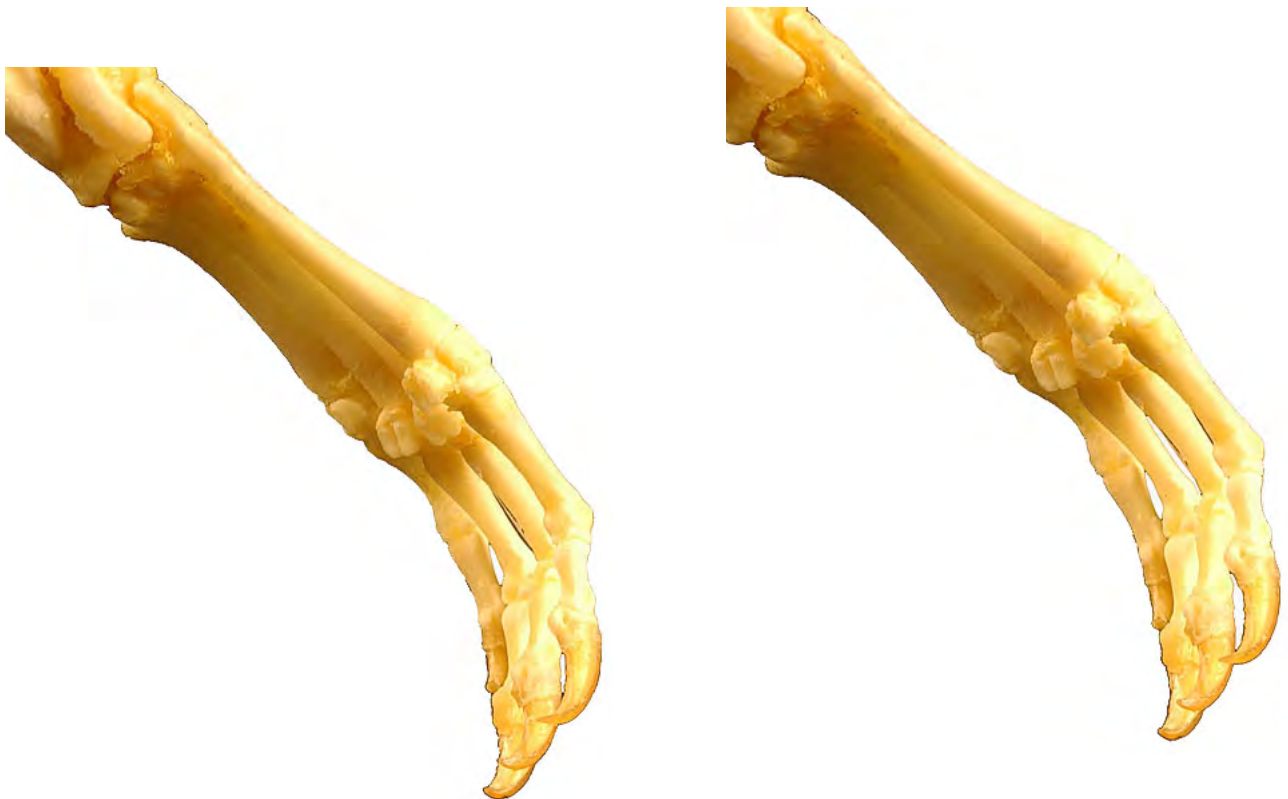- 1: Metacarpianos (ossa metacarpalia)
- 2: Base (Basis)
- 3: Cabeza (Caput)
- 4: Falange proximal (Phalanx proximalis)
- 5: Falange media (Phalanx media)
- 6: Falange distal (Phalanx distalis)
- 7: Unguicula (Unguícula o garra)





- 1: Metacarpianos (ossa metacarpalia)
- 2: Base (Basis)
- 3: Cabeza (Caput)
- 4: Falange proximal (Phalanx proximalis)
- 5: Falange media (Phalanx media)
- 6: Falange distal (Phalanx distalis)
- 7: Tubérculo flexor (Tuberculum flexorium)
- 8: Unguicula (Unguícula o garra)
- 9: Huesos sesamoideos (Ossa sesamoidea)





- 1: Metacarpianos (ossa metacarpalia)
- 2: Base (Basis)
- 3: Cabeza (Caput)
- 4: Falange proximal (Phalanx proximalis)
- 5: Falange media (Phalanx media)
- 6: Falange distal (Phalanx distalis)
- 7: Tubérculo flexor (Tuberculum flexorium)
- 8: Unguicula (Unguícula o garra)
- 9: Huesos sesamoideos (Ossa sesamoidea)

