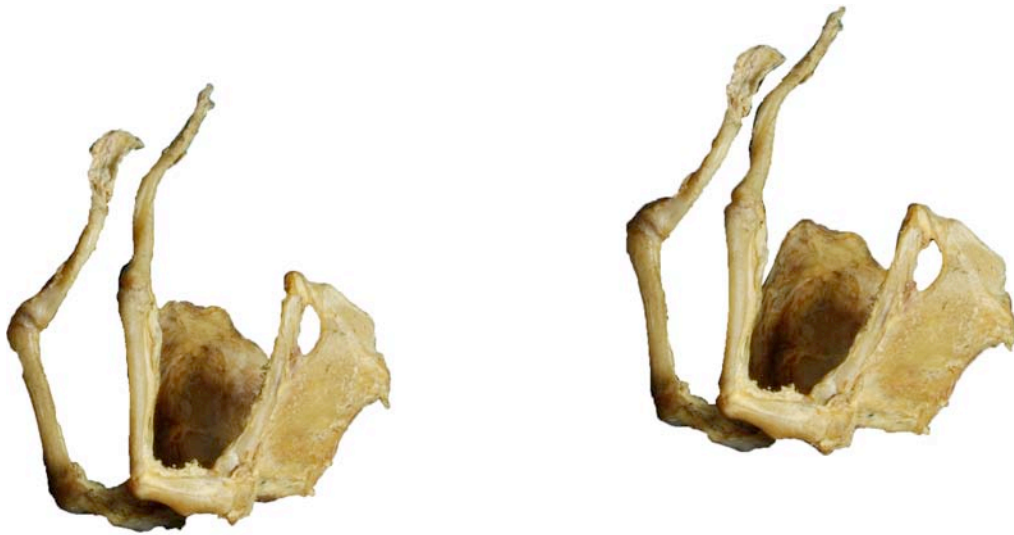

**HIOIDES
OS HYOIDEUM**

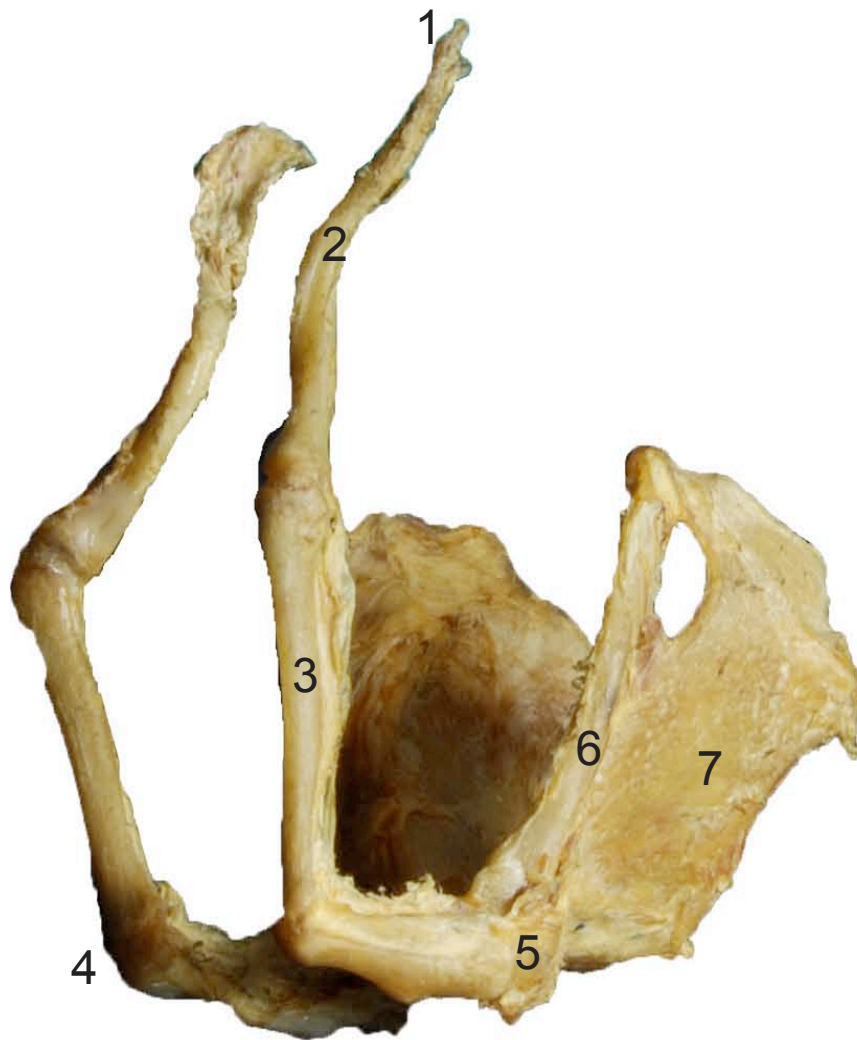
Lateral
Lateralis

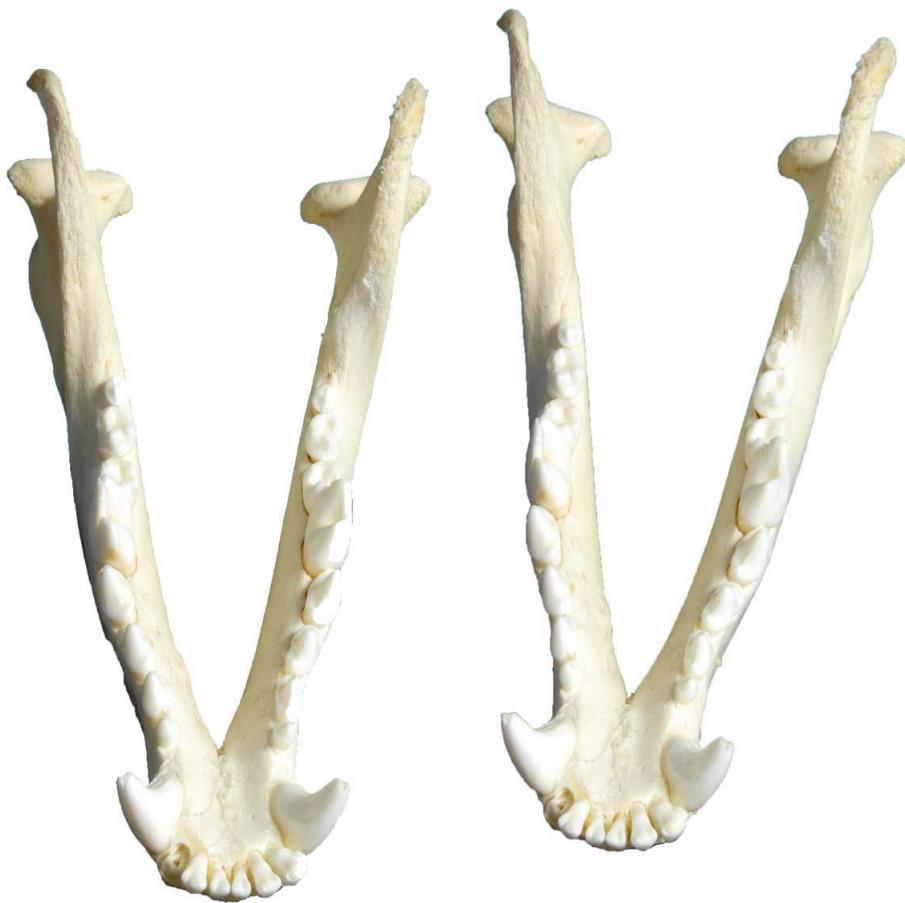

- 1: Timpanohioides (Tumpanohyoid)
- 2: Estilohioides (Stylohyoid)
- 3: Epihioides (Epihyoid)
- 4: Ceratohioides (Ceratohyoidi)
- 5: Basihoides (Basihyoid)
- 6: Tirohioides (Thyrohyoid)
- 7: Cartílago tiroides (Thyroid cartilage)

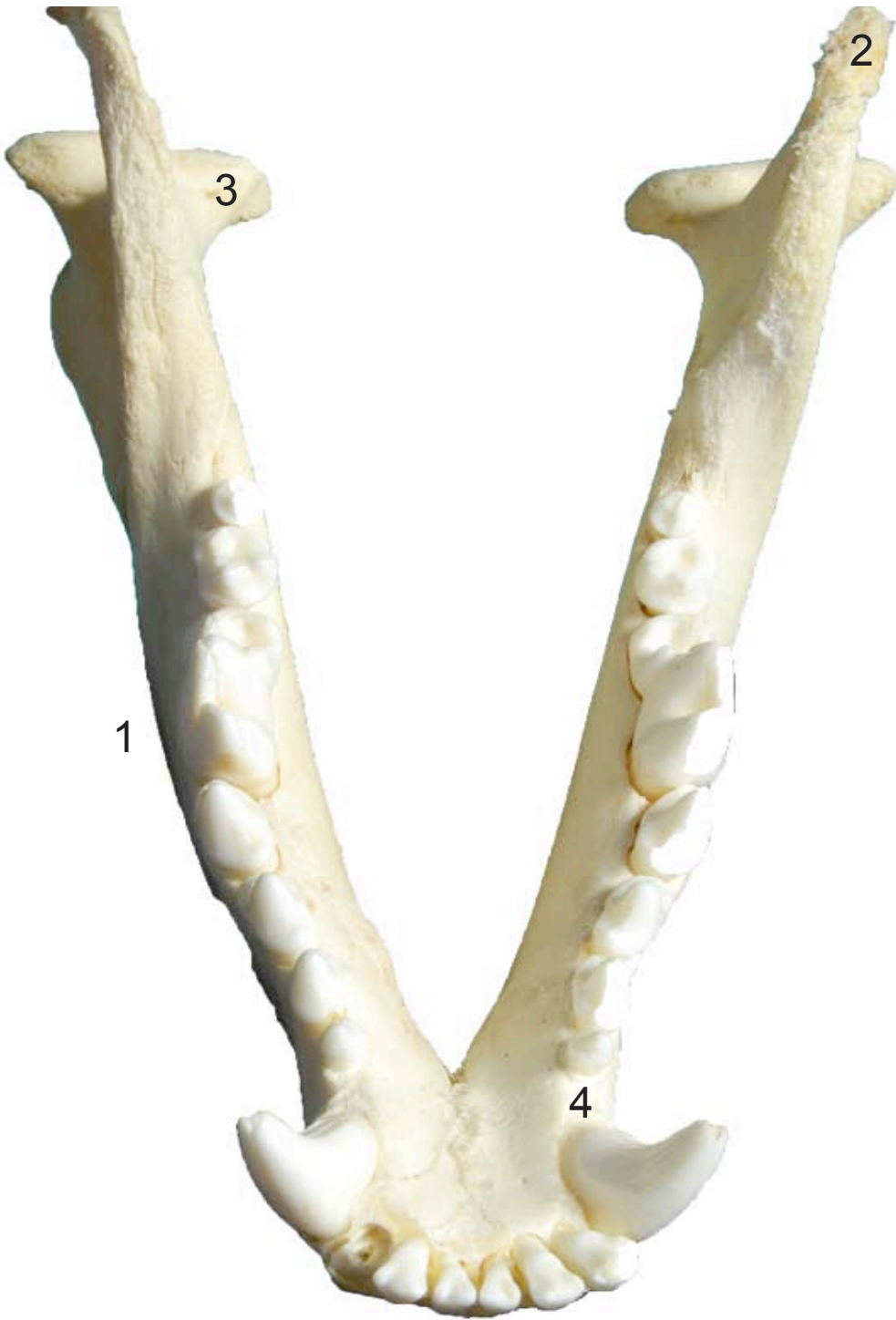**HIOIDES
OS HYOIDEUM**

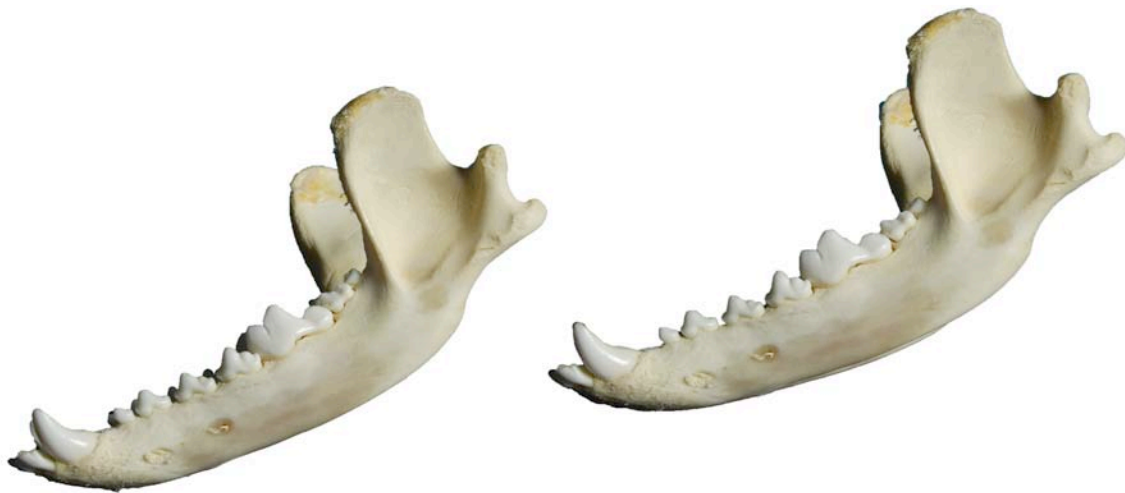Lateral
Lateralis



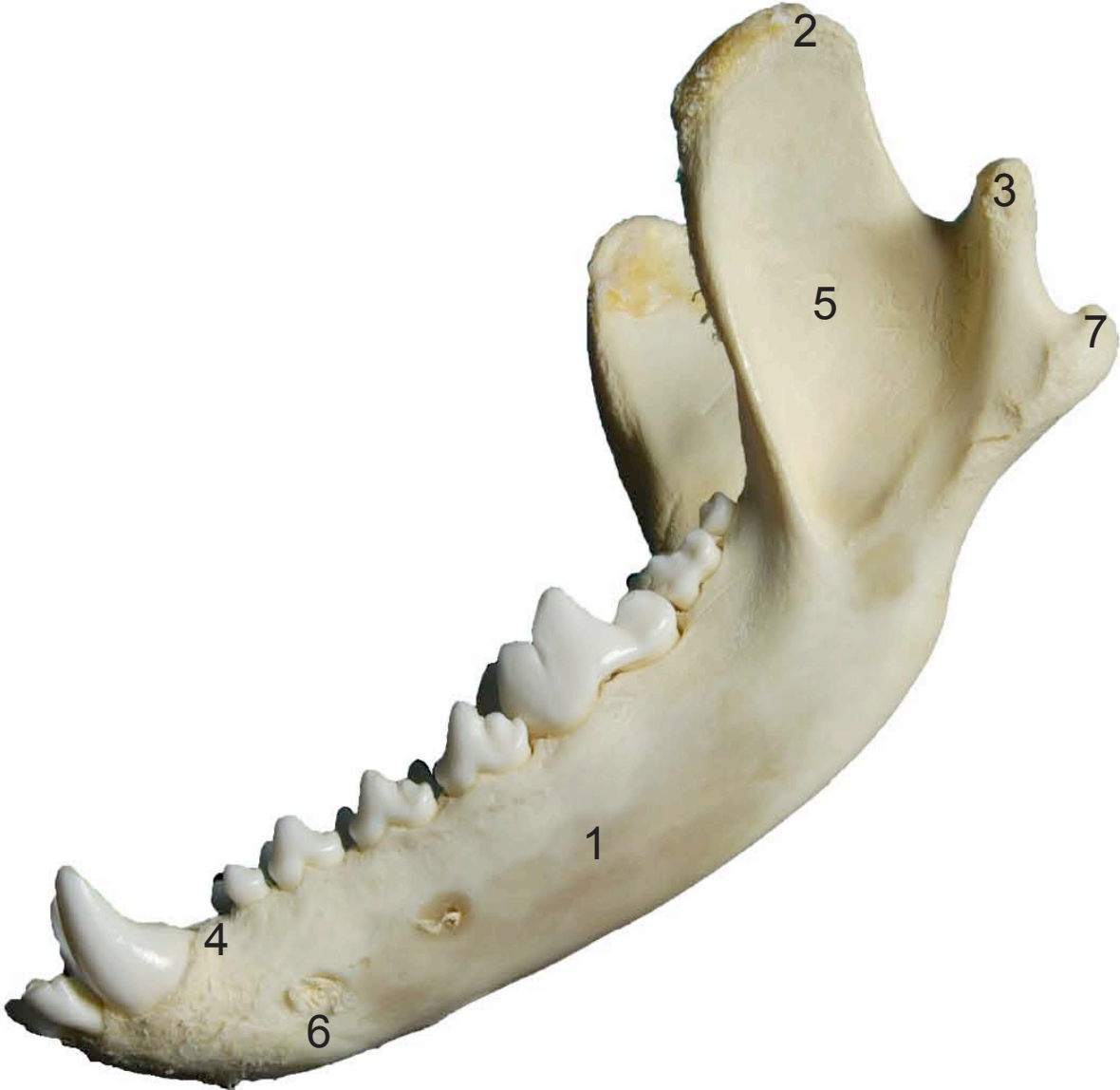

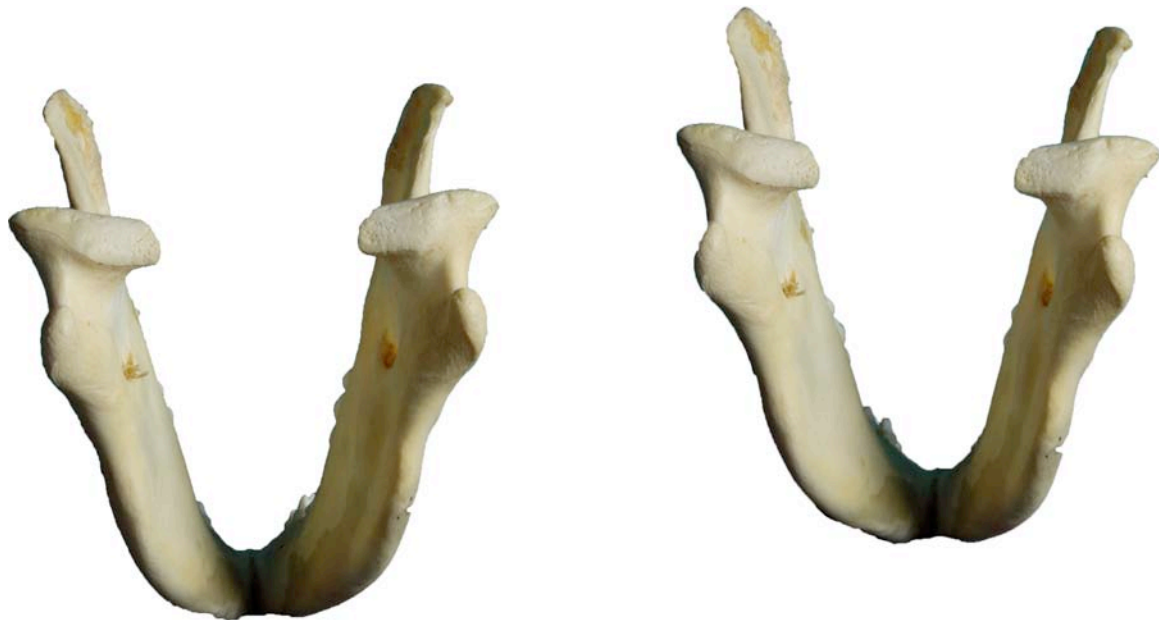- 1: Cuerpo (Corpus)
- 2: Apófisis coronoides (Processus coronoideus)
- 3: Apófisis condilar (Processus condylaris)
- 4: Borde interalveolar (Margus interalveolaris)



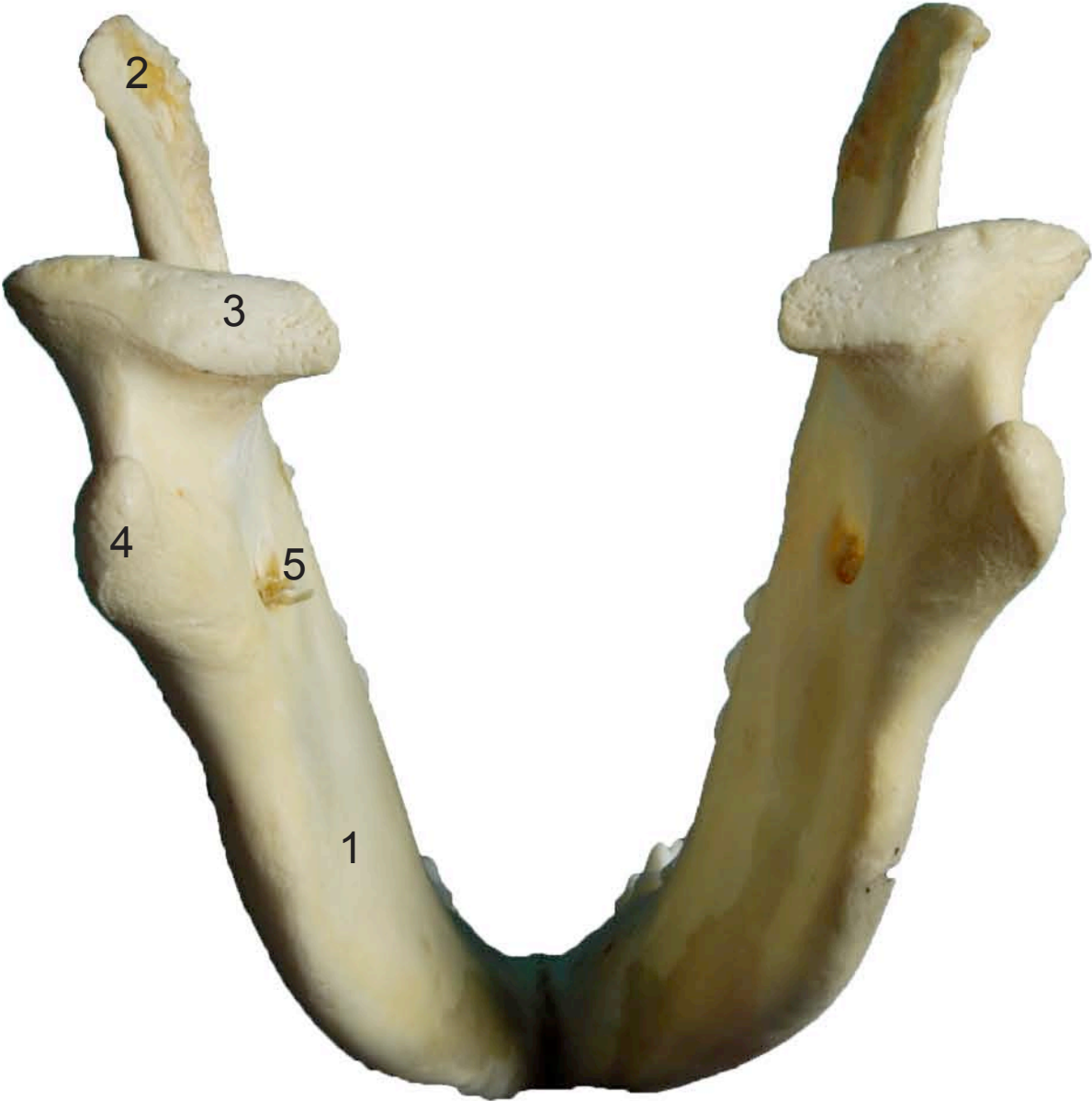

- 1: Cuerpo (Corpus)
- 2: Apófisis coronoides (Processus coronoideus)
- 3: Apófisis condilar (Processus condylaris)
- 4: Borde interalveolar (Margus interalveolaris)
- 5: Rama de la mandíbula (Ramus mandibulae)
- 6: Agujeros mentonianos (Foramina mentalia)
- 7: Apófisis anguar (Processus angularis)



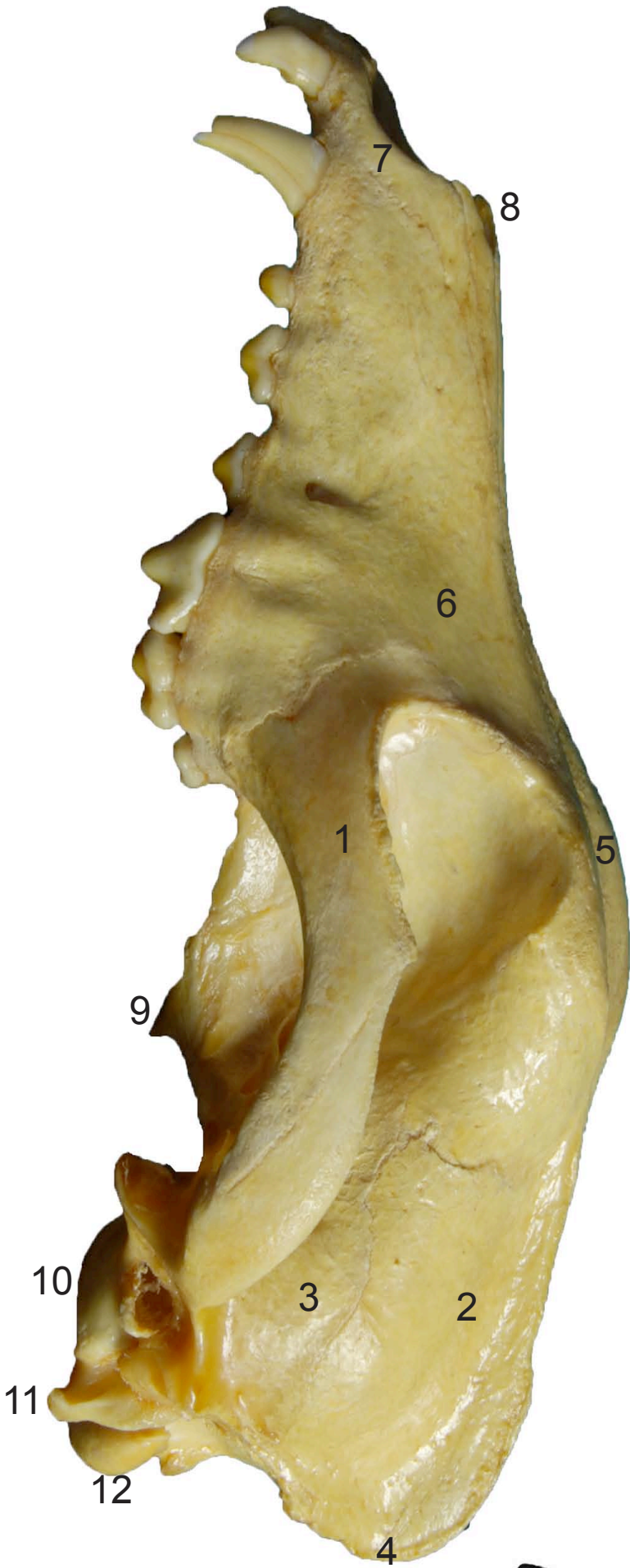


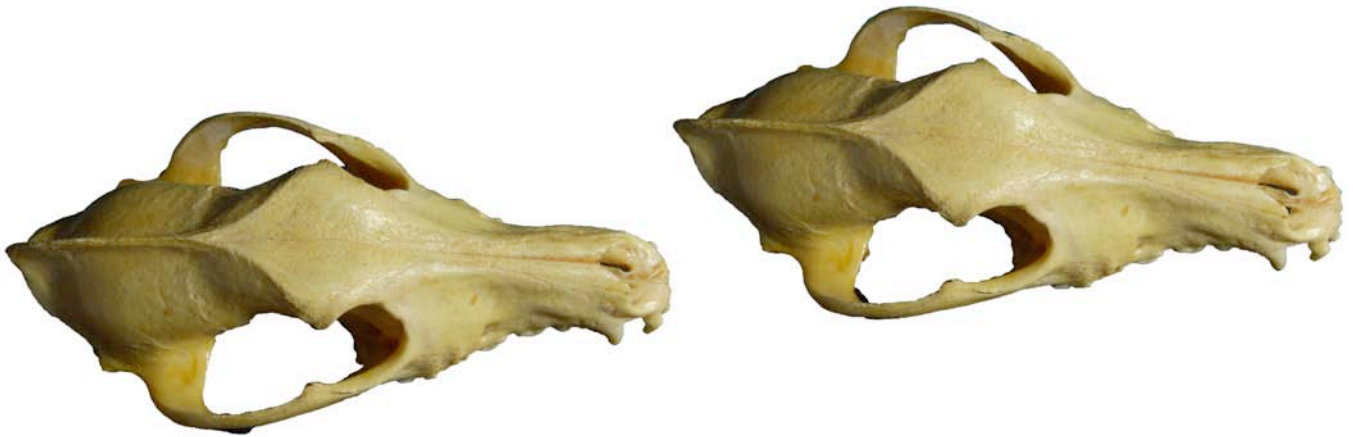- 1: Cuerpo (Corpus)
- 2: Apófisis coronoides (Processus coronoideus)
- 3: Apófisis condilar (Processus condylaris)
- 4: Apófisis anguar (Processus angularis)
- 5: Agujero mandibular (Foramen mandibulae)



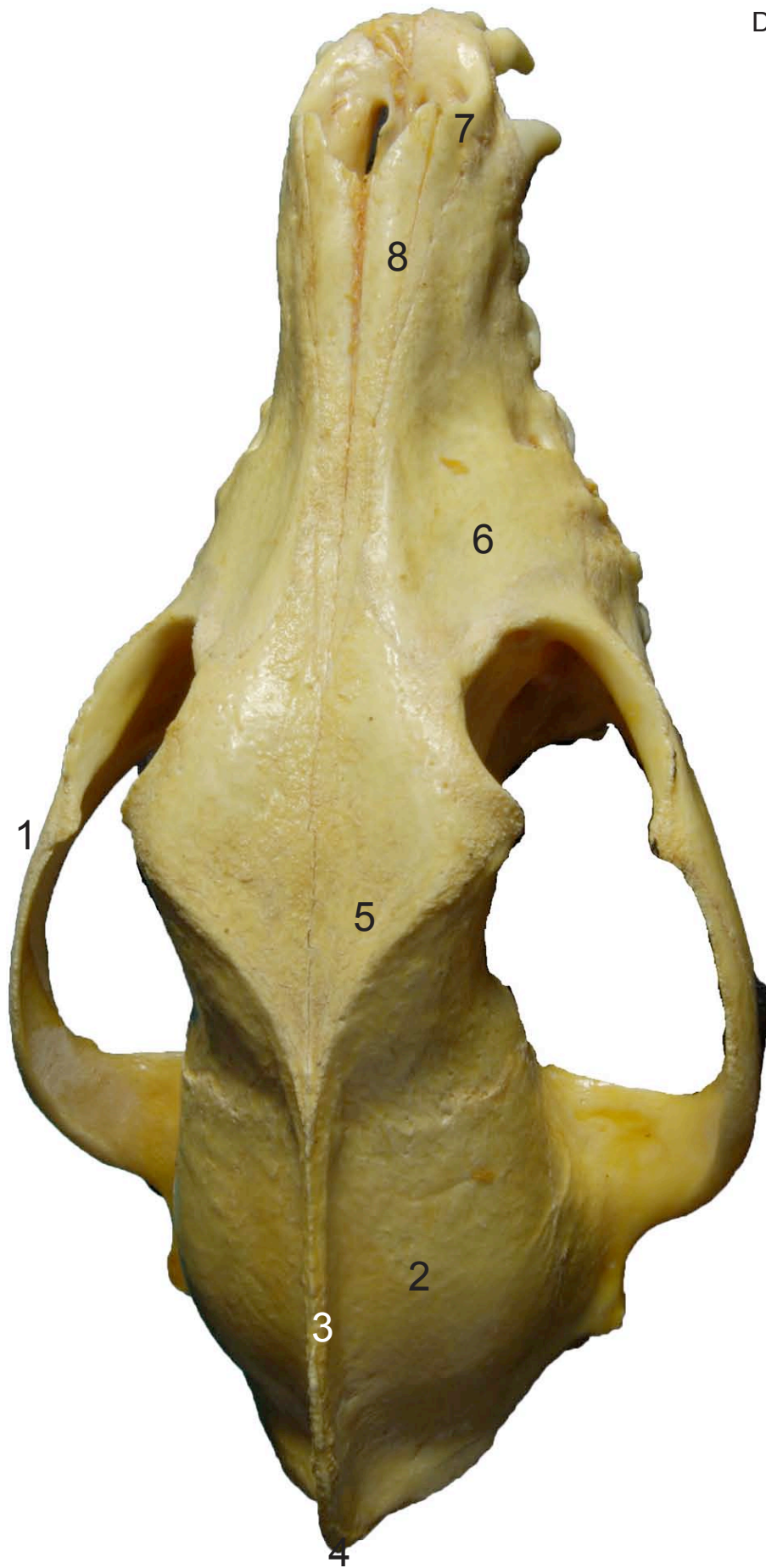


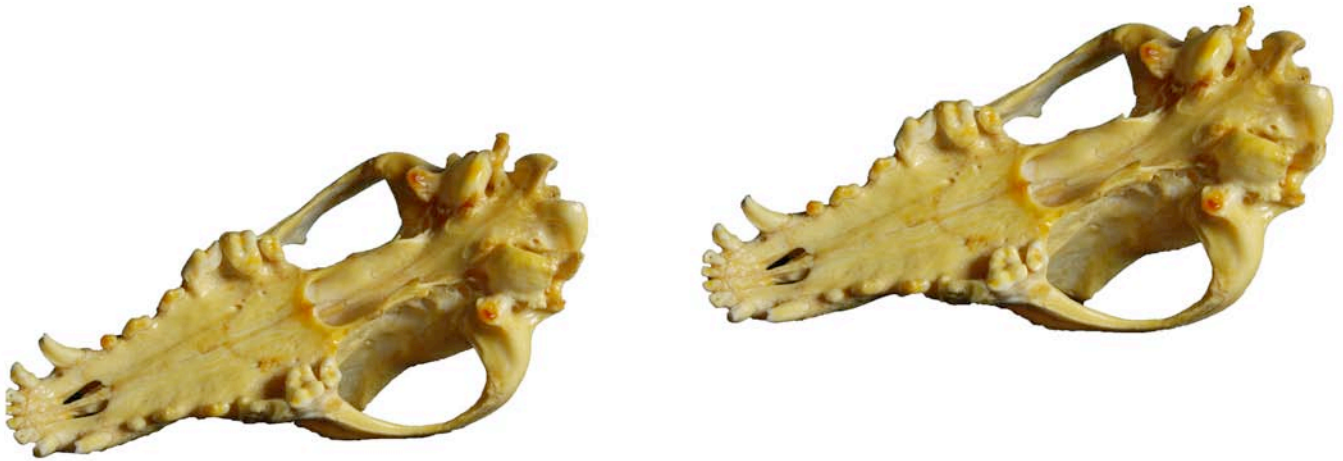- 1: Zigomático (Zygomatic)
- 2: Parietal (Parietal)
- 3: Temporal (Temporal)
- 4: Occipital (Occipitalis)
- 5: Frontal (Frontal)
- 6: Maxilar (Maxilla)
- 7: Incisivo (Incisive)
- 8: Nasal (Nasal)
- 9: Pterigoides (Pterygoid)
- 10: Bulla timpánica (Tympanic bulla)
- 11: Apófisis yugular (Processus jugularis)
- 12: Cóndilo occipital (Occipital condyle)





- 1: Zigomático (Zygomatic)
- 2: Parietal (Parietal)
- 3: Cresta sagital externa (Externa saggital crest)
- 4: Protuberancia occipital externa (Externa occipital protuberance)
- 5: Frontal (Frontal)
- 6: Maxilar (Maxilla)
- 7: Incisivo (Incisive)
- 8: Nasal (Nasal)

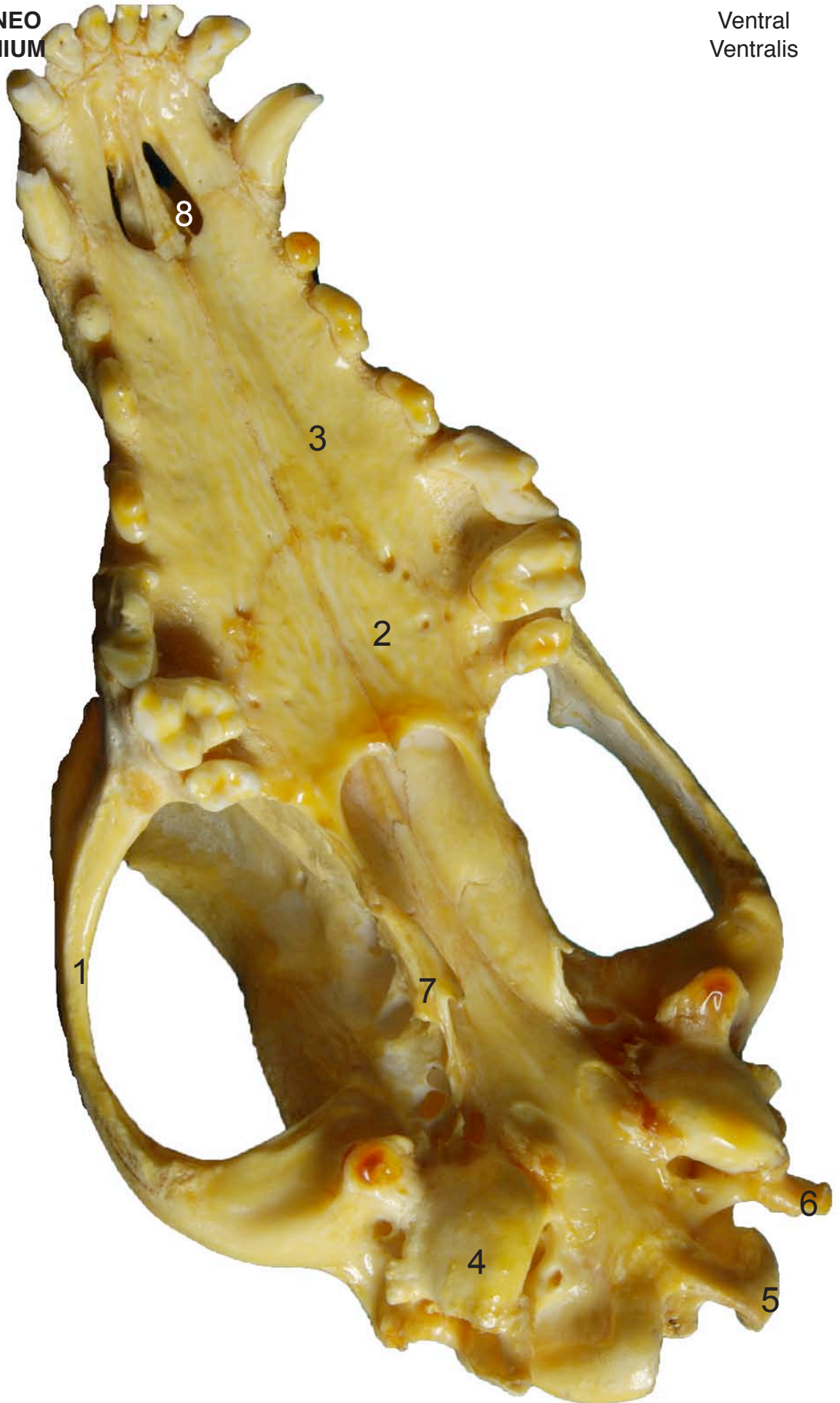


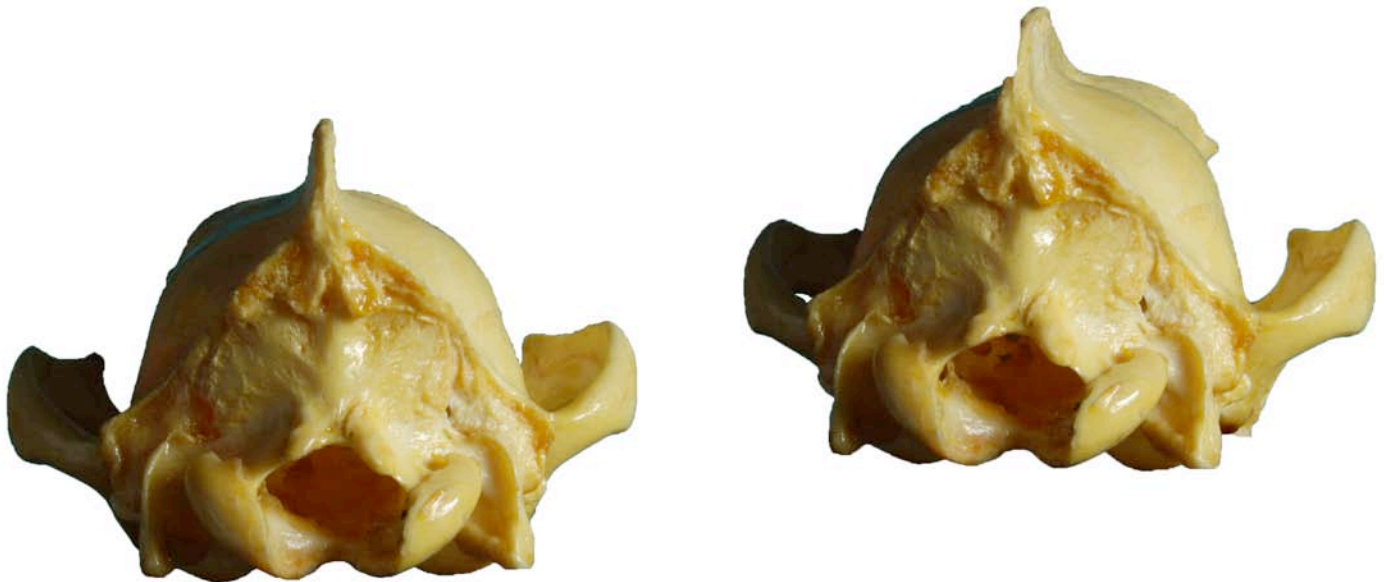
- 1: Zigomático (Zygomatic)
- 2: Palatino (Palatine)
- 3: Maxilar (Maxilla)
- 4: Bulla timpánica (Tympanic bulla)
- 5: Cóndilo occipital (Occipital condyle)
- 6: Apófisis yugular (Processus jugularis)
- 7: Pterigoides (Pterygoid)
- 8: Fisura palatina (Palatine fissure)

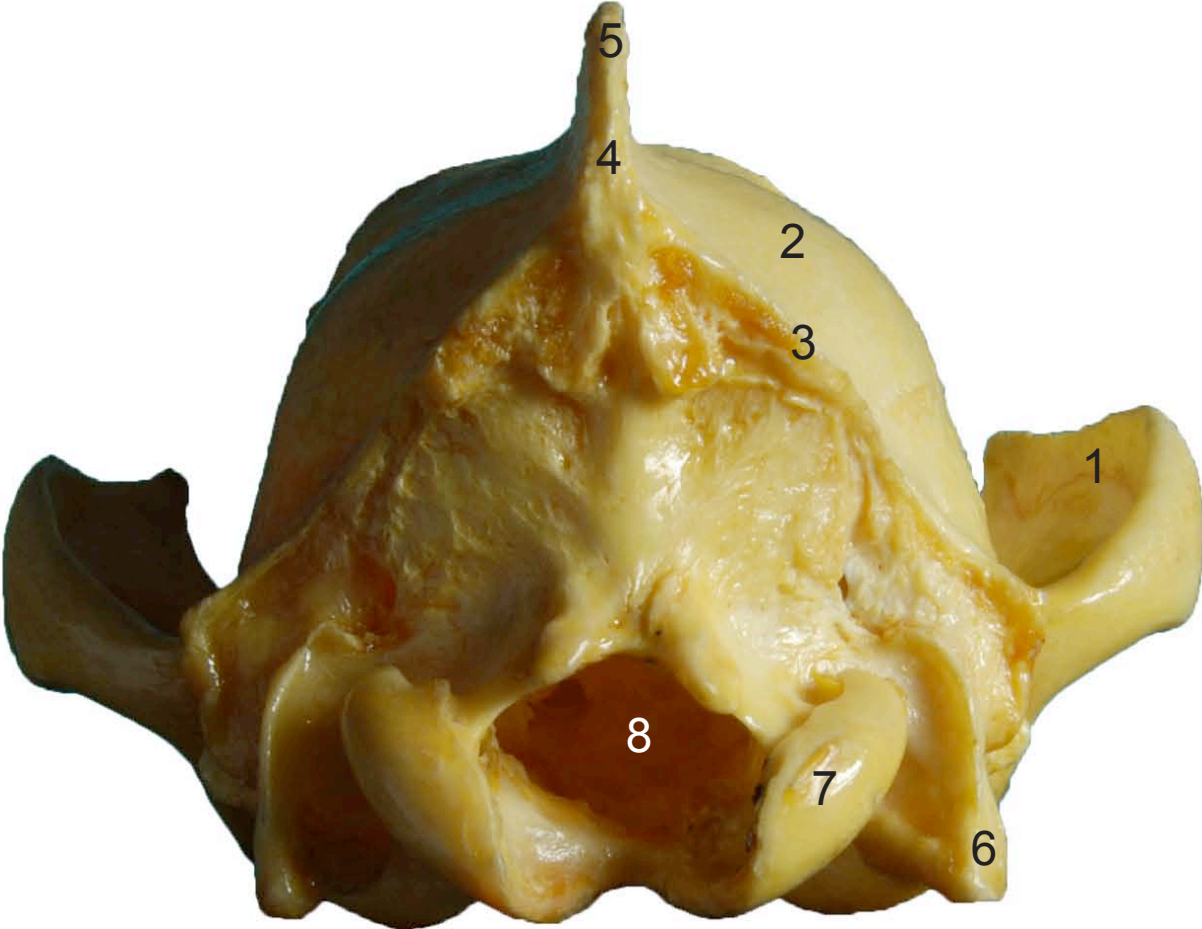
CRÁNEO
CRANIUM

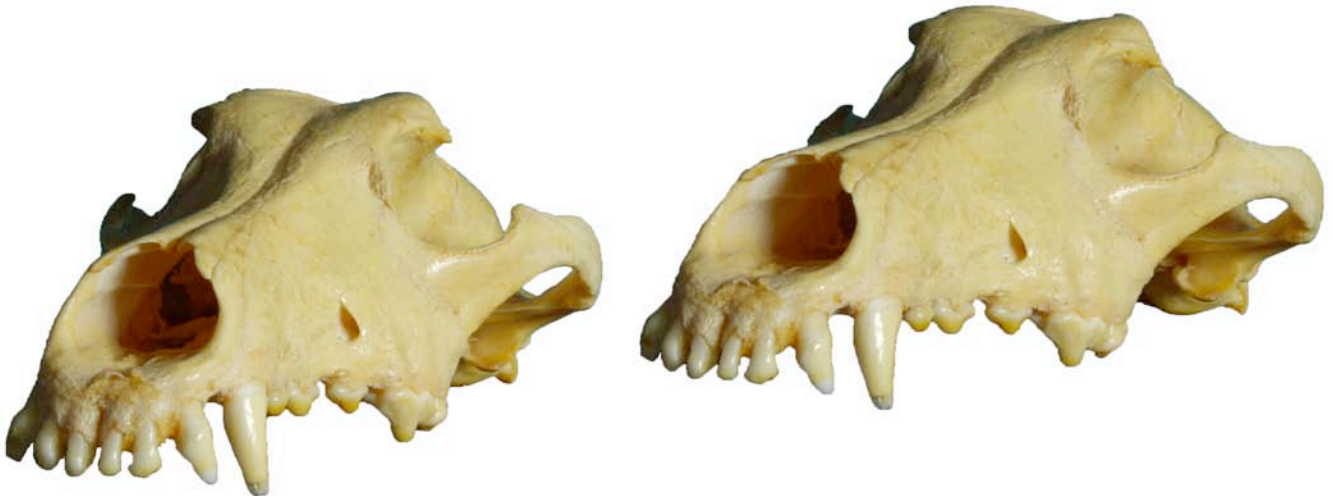Ventral
Ventralis





- 1: Zigomático (Zygomatic)
- 2: Parietal (Parietal)
- 3: Línea de la nuca (Nuchal line)
- 4: Protuberancia occipital externa (Externa occipital protuberance)
- 5: Cresta sagital externa (Externa saggital crest)
- 6: Apófisis yugular (Processus jugularis)
- 7: Cóndilo occipital (Occipital condyle)
- 8: Agujero magno (Foramen magnum)





- 1: Zigomático (Zygomatic)
- 2: Parietal (Parietal)
- 3: Frontal (Frontal)
- 4: Maxilar (Maxilla)
- 5: Incisivo (Incisive)
- 6: Nasal (Nasal)
- 7: Apófisis yugular (Processus jugularis)
- 8: Agujero infraorbitario (Infraorbital foramen)

