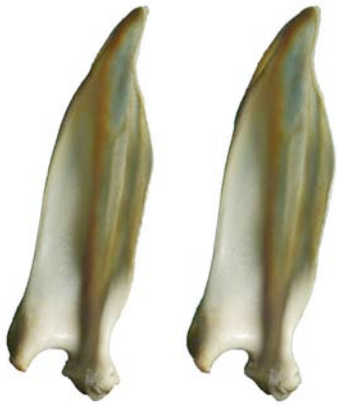

**ESCÁPULA
SCAPULA**

Craneal
Cranialis

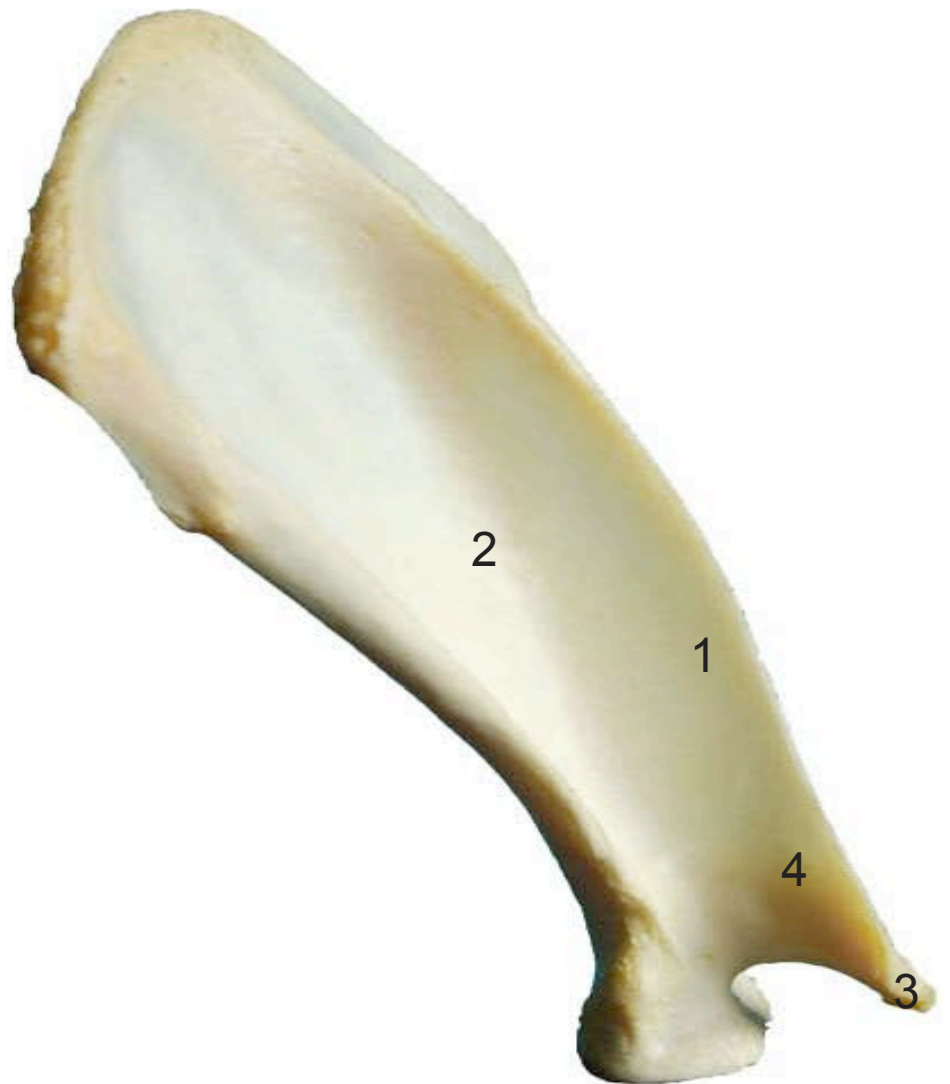


- 1: Espina (Spina)
- 2: Tubérculo supraglenoideo (Tuberculum supraglenoidale)
- 3: Apófisis hamatus (Processus hamatus)
- 4: Acromion (Acromion)

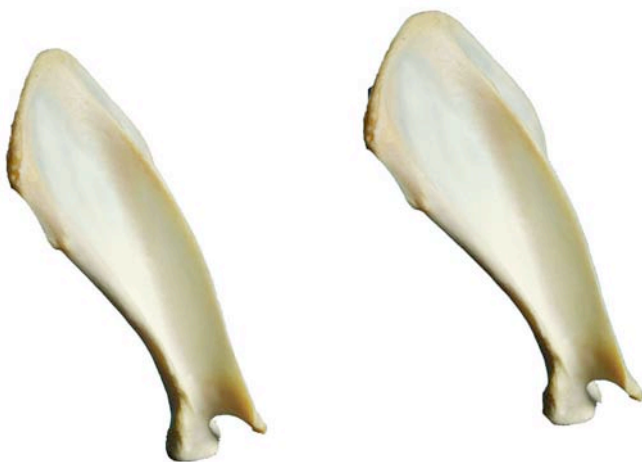

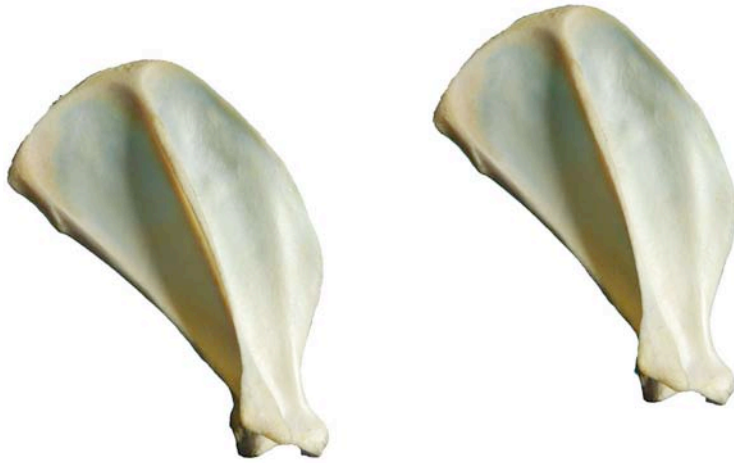**ESCÁPULA
SCAPULA**

Caudal
Caudalis



- 1: Espina (Spina)
- 2: Fosa infraespinosa (Fossa infraspinata)
- 3: Apófisis hamatus (Processus hamatus)
- 4: Acromion (Acromion)

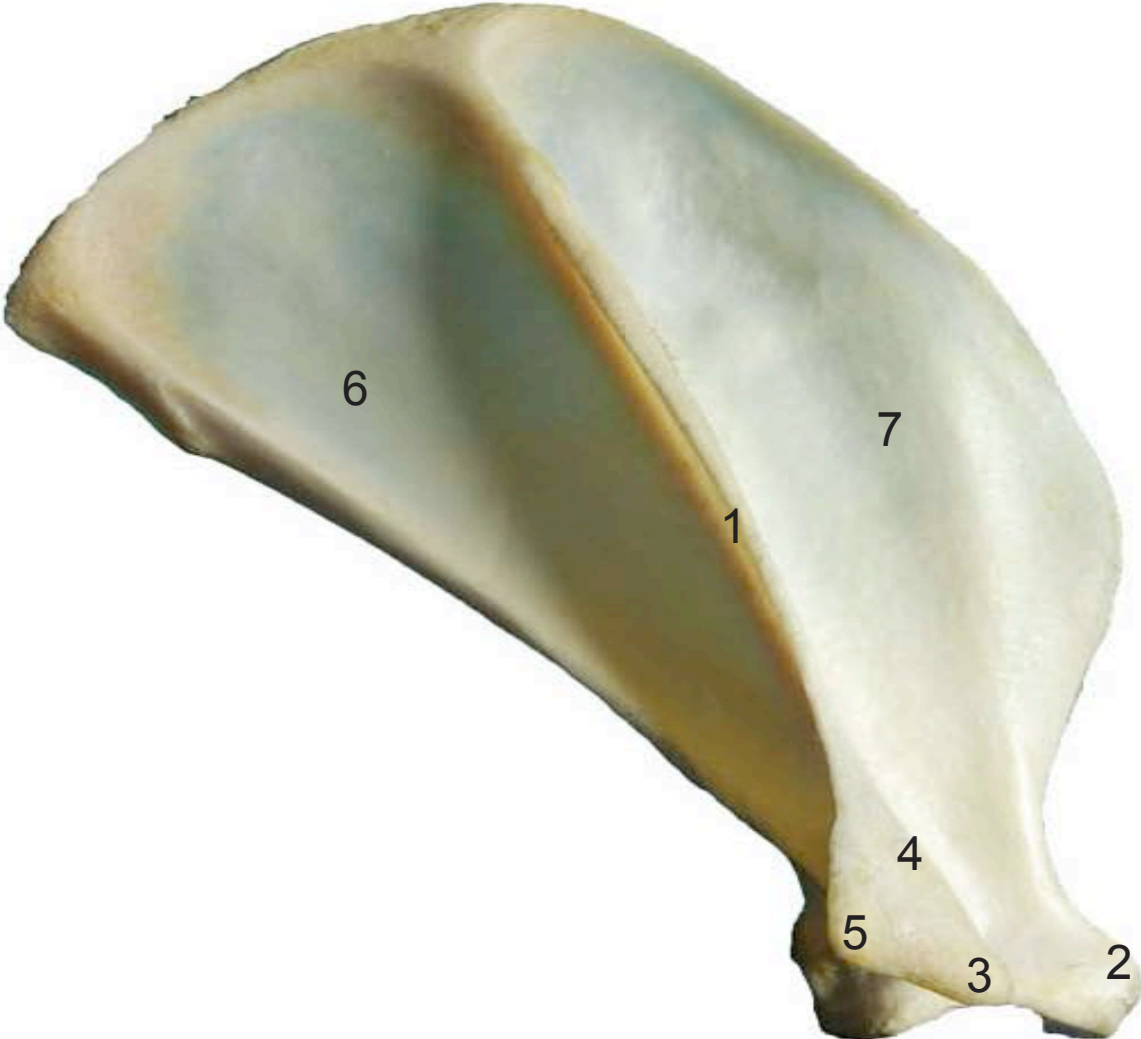



- 1: Espina (Spina)
- 2: Fosa infraespinosa (Fossa infraspinata)
- 3: Apófisis hamatus (Processus hamatus)
- 4: Acromion (Acromion)
- 5: Apófisis suprahamatus (Processus suprahamatus)
- 6: Fosa infraespinosa (Fossa infraspinata)
- 7: Fosa supraespinosa (Fossa supraspinata)

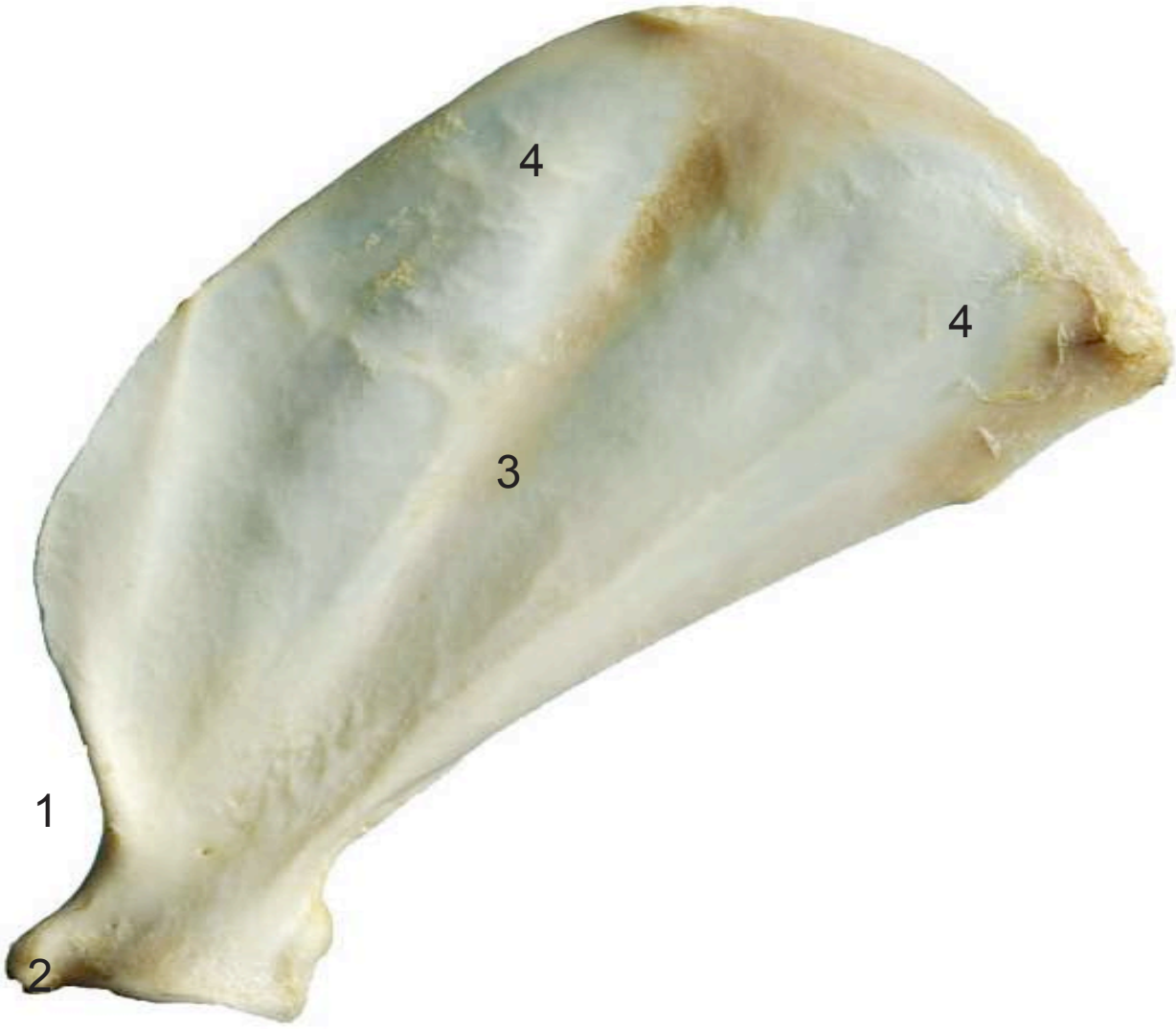
ESCÁPULA
SCAPULA

Lateral
Lateralis





- 1: Cuello (Collum scapulae)
- 2: Apófisis coracoides (Processus coracoideus)
- 3: Fosa subescapular (Fossa subscapularis)
- 4: Cara serrata (Facies serrata)



HÚMERO
HUMERUS

Craneal
Cranialis



- 1: Tubérculo mayor (Tuberculum majus)
- 2: Tubérculo menor (Tuberculum minus)
- 3: Tuberosidad deltoidea (Tuberositas deltoidea)
- 4: Fosa radial (Fossa radialis)
- 5: Epicóndilo lateral (Epicondylus lateralis)
- 6: Epicóndilo medial (Epicondylus medialis)
- 7: Tróclea del húmero (Trochlea humeri)
- 8: Agujero supratroclear (Foramen supratrochleare)

HÚMERO
HUMERUS

Lateral
Lateralis



- 1: Tubérculo mayor (Tuberculum majus)
- 2: Cabeza del húmero (Caput humeri)
- 3: Tuberosidad deltoidea (Tuberositas deltoidea)
- 4: Fosa del olécranon (Fossa olecrani)
- 5: Epicóndilo lateral (Epicondylus lateralis)

HÚMERO
HUMERUS

Caudal
Caudalis



- 1: Tubérculo mayor (Tuberculum majus)
- 2: Tubérculo menor (Tuberculum minus)
- 3: Tuberosidad deltoidea (Tuberositas deltoidea)
- 4: Fosa del olécranon (Fossa olecrani)
- 5: Epicóndilo lateral (Epicondylus lateralis)
- 6: Epicóndilo medial (Epicondylus medialis)
- 7: Tróclea del húmero (Trochlea humeri)
- 8: Cabeza del húmero (Caput humeri)

HÚMERO
HUMERUS

Medial
Medialis



- 1: Tubérculo menor (Tuberculum minus)
- 2: Cabeza del húmero (Caput humeri)
- 3: Epicóndilo medial (Epicondylus medialis)



- 1: Olécranon (Olecranon)
- 2: Apófisis ancónea (Processus anconeus)
- 3: Incisura troclear (Incisura trochlearis)
- 4: Cabeza del radio (Caput radii)
- 5: Apófisis estiloides (Processus styloideus)
- 6: Apófisis estiloides medial (Processus styloideus medialis)
- 7: Tróclea del radio (Trochlea radii)



- 1: Olécranon (Olecranon)
- 2: Apófisis ancónea (Processus anconeus)
- 3: Incisura troclear (Incisura trochlearis)
- 4: Cabeza del radio (Caput radii)
- 5: Apófisis estiloides (Processus styloideus)
- 6: Tróclea del radio (Trochlea)



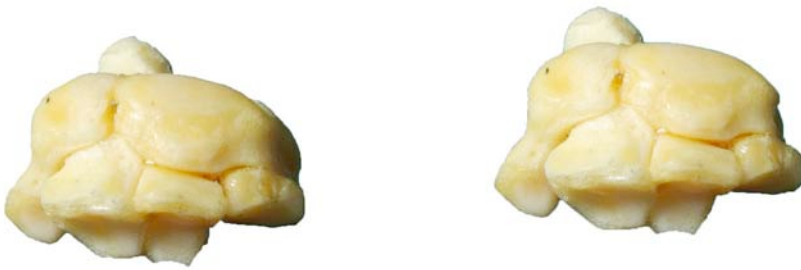- 1: Olécranon (Olecraniion)
- 2: Apófisis ancónea (Processus anconeus)
- 3: Incisura troclear (Incisura trochlearis)
- 4: Cabeza del radio (Caput radii)
- 5: Apófisis estiloides (Processus styloideus)
- 6: Tróclea del radio (Trochlea radii)



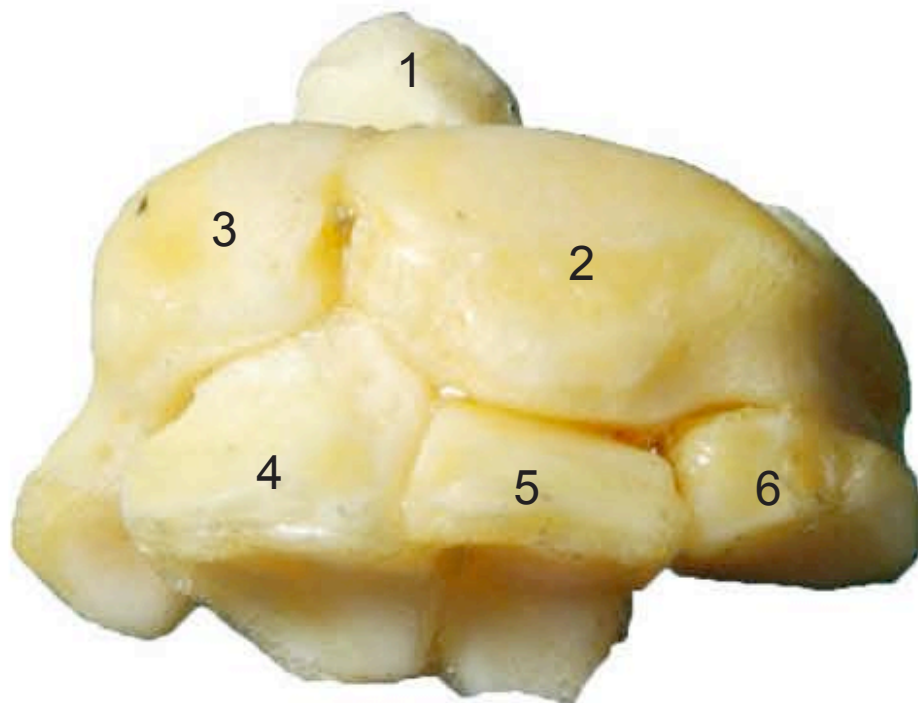
- 1: Olécranon (Olecraniion)
- 2: Apófisis ancónea (Processus anconeus)
- 3: Incisura troclear (Incisura trochlearis)
- 4: Cabeza del radio (Caput radii)
- 5: Apófisis estiloides (Processus styloideus)
- 6: Tróclea del radio (Trochlea radii)

**CARPO
OSSA CARPI**

Craneal
Cranialis

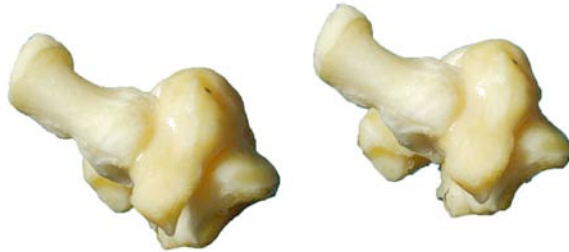

- 1: Pisiforme (Pisiforme)
- 2: Escafolunar (Scapho-lunare)
- 3: Piramidal (Triquetrum)
- 4: Ganchoso (Hamatus)
- 5: Grande (Capitatum)
- 6: Trapezoide (Trapezoideum)

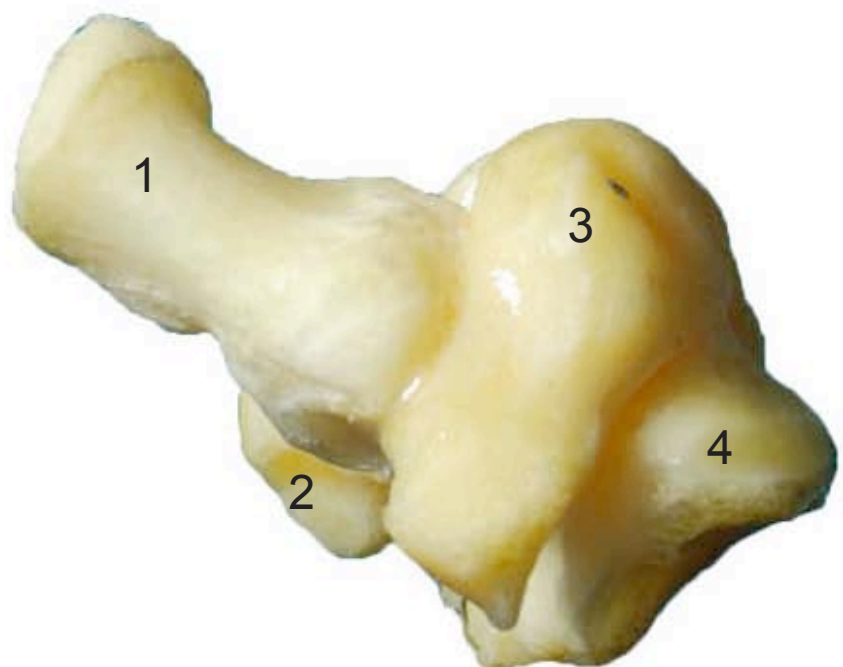


**CARPO
OSSA CARPI**

Lateral
Lateralis

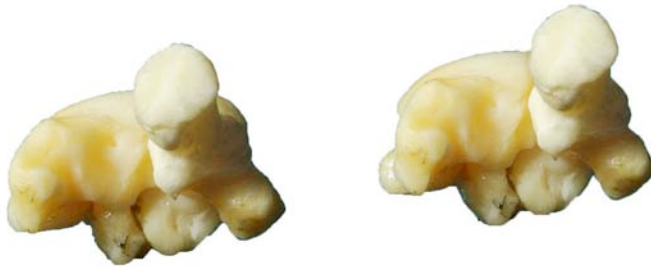

- 1: Pisiforme (Pisiforme)
- 2: Escafolunar (Scapho-lunare)
- 3: Piramidal (Triquetrum)
- 4: Trapezoide (Trapezoideum)

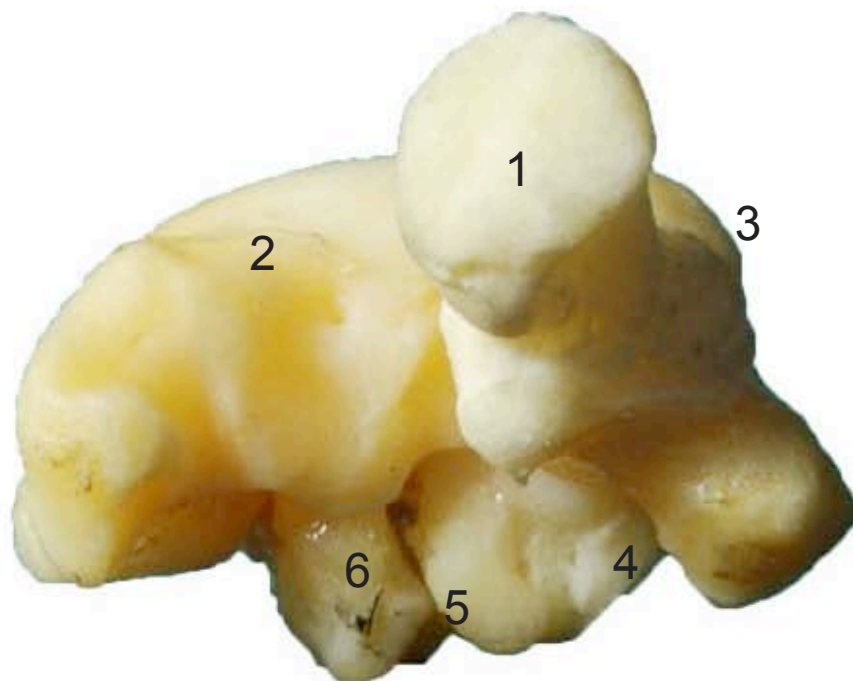


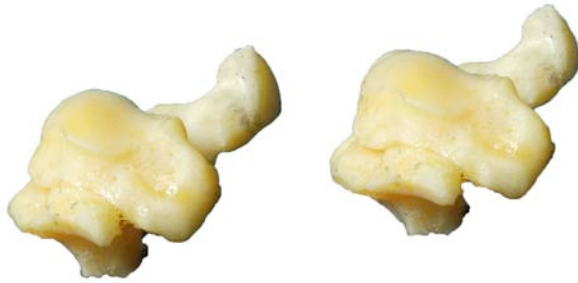CARPO
OSSA CARPI

Caudal
Caudalis

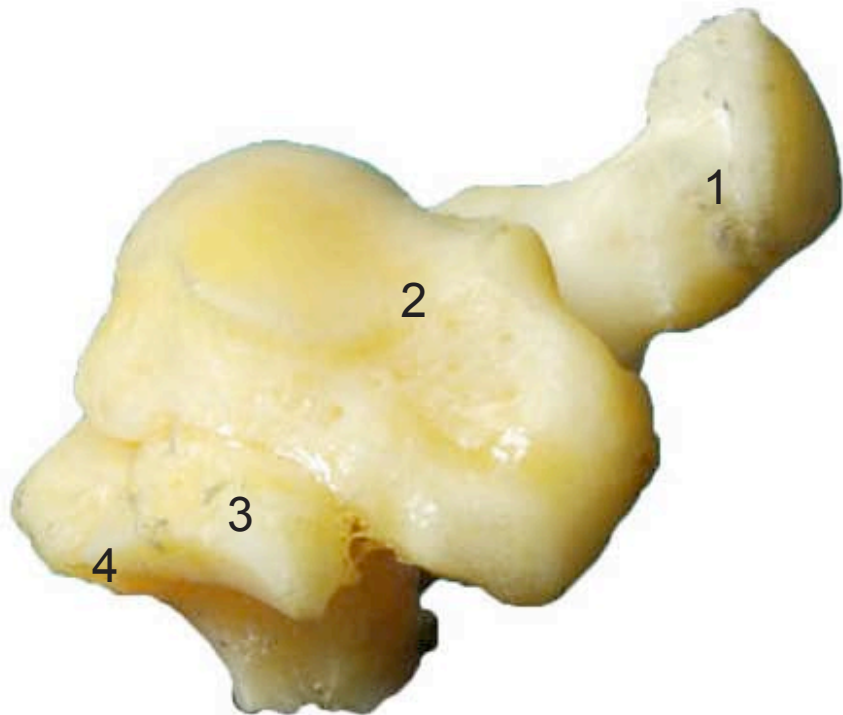


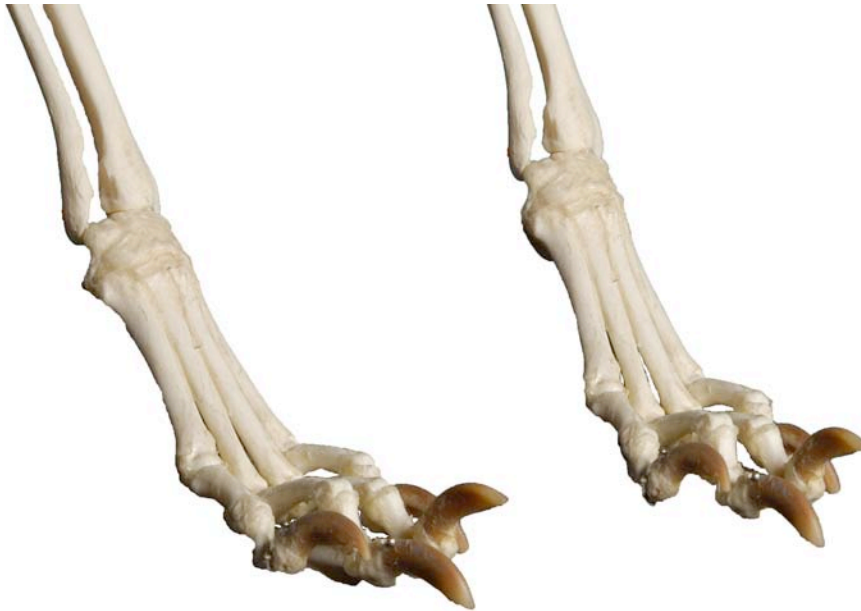- 1: Pisiforme (Pisiforme)
- 2: Escafolunar (Scapho-lunare)
- 3: Piramidal (Triquetrum)
- 4: Ganchoso (Hamatus)
- 5: Grande (Capitatum)
- 6: Trapezoide (Trapezoideum)





- 1: Pisiforme (Pisiforme)
- 2: Escafolunar (Scapho-lunare)
- 3: Trapezoide (Trapezoideum)
- 4: Grande (Capitatum)





- 1: Metacarpianos (ossa metacarpalia)
- 2: Base (Basis)
- 3: Cabeza (Caput)
- 4: Falange proximal (Phalanx proximalis)
- 5: Falange media (Phalanx media)
- 6: Falange distal (Phalanx distalis)
- 7: Tubérculo flexor (Tuberculum flexorium)

