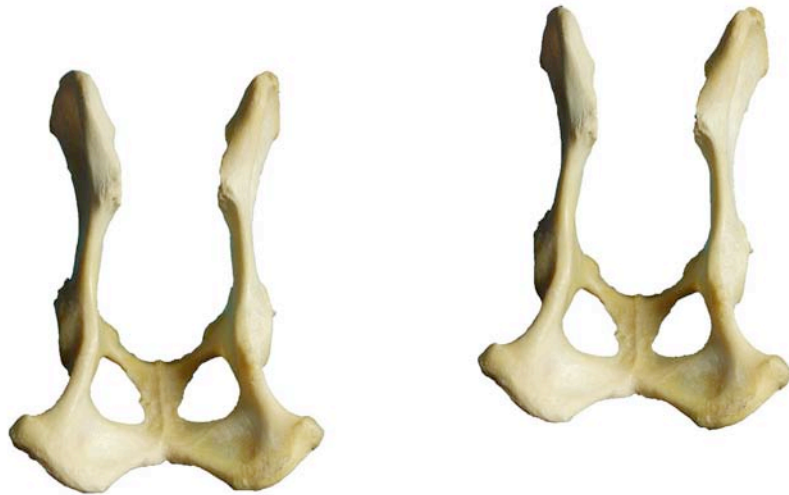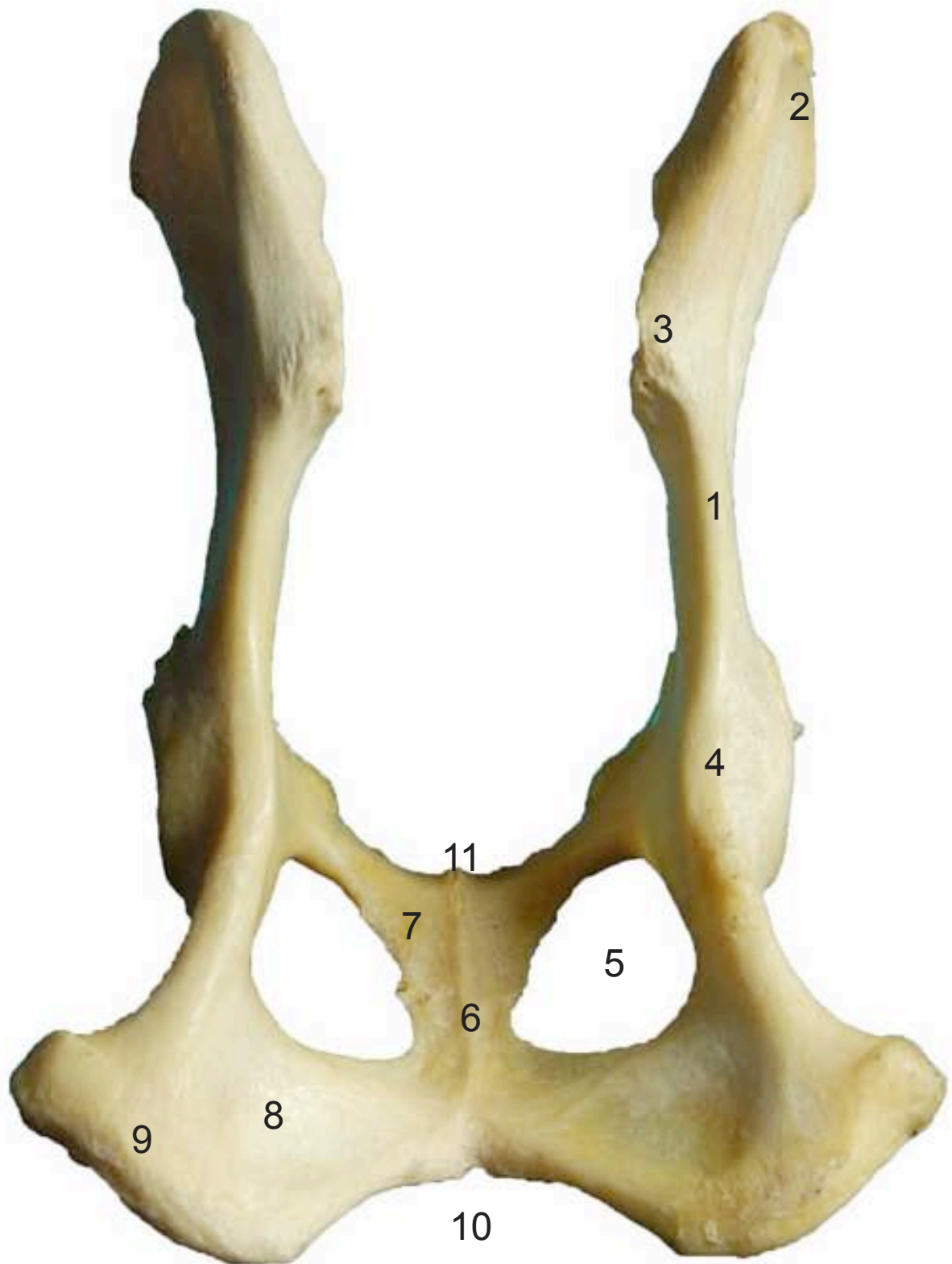

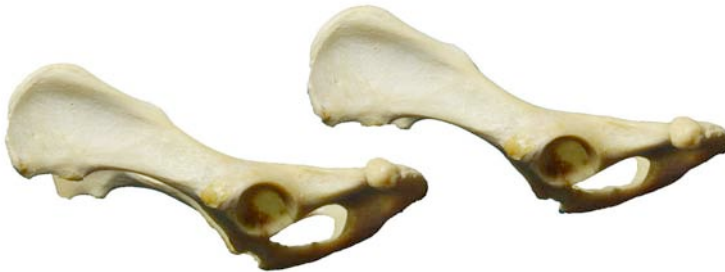


- 1: Ilium (Os ilium)
- 2: Tuberosidad coxal (Tuber coxae)
- 3: Tuberosidad sacra (Tuber sacrae)
- 4: Espina isquiática (Spina ischiadica)
- 5: Agujero obturado (Foramen obturatum)
- 6: Cresta sinfisaria (Crista symphysaialis)
- 7: Pubis (Os pubis)
- 8: Isquion (Os ischii)
- 9: Tuberosidad isquiática (Tuber ischiadicum)
- 10: Arco isquiático (Arcus ischiadicus)
- 11: Pecten del pubis (Pecten ossis pubis)

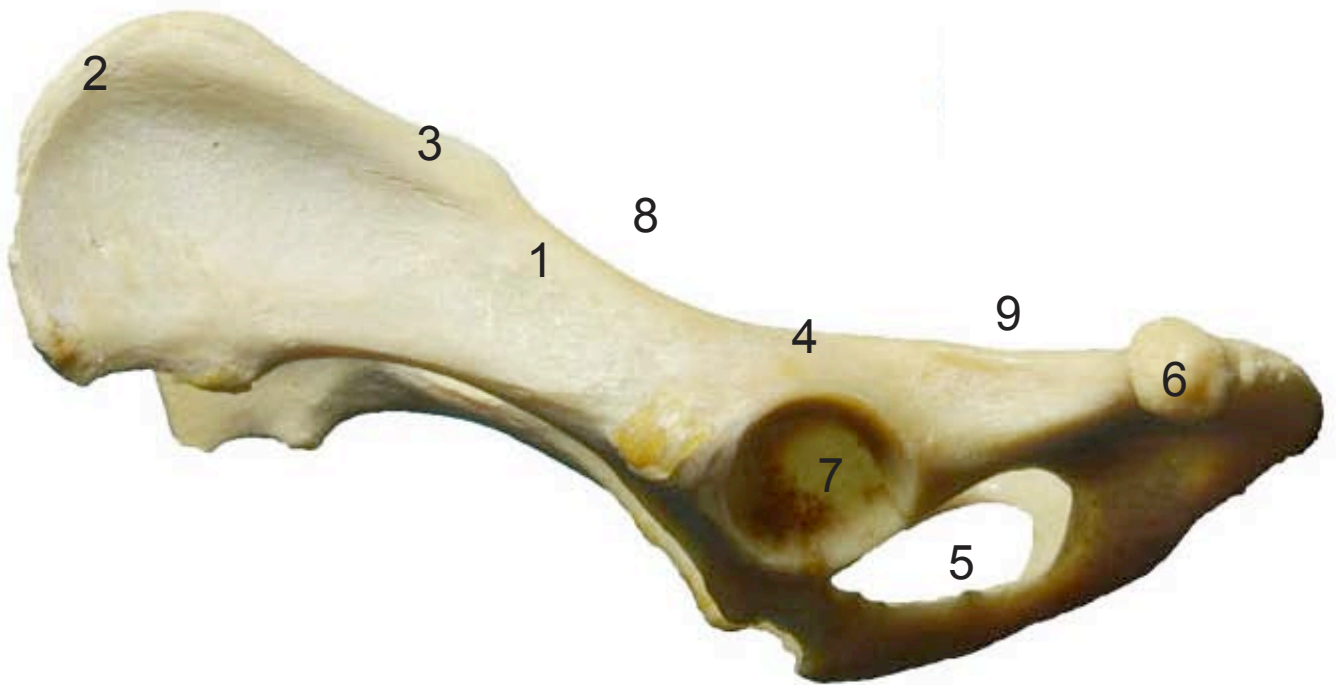


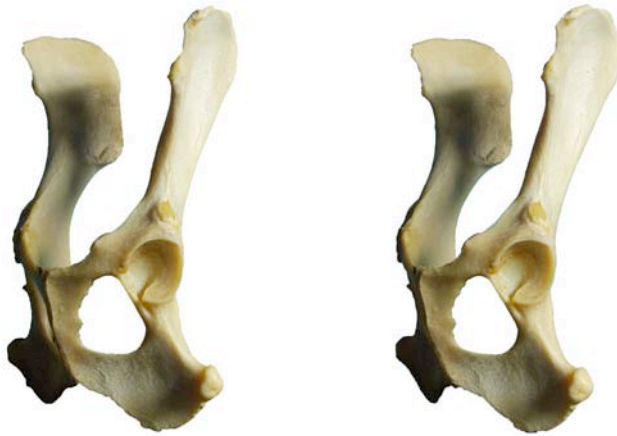

- 1: Ilium (Os ilium)
- 2: Tuberosidad coxal (Tuber coxae)
- 3: Tuberosidad sacra (Tuber sacrae)
- 4: Espina isquiática (Spina ischiadica)
- 5: Agujero obturado (Foramen obturatum)
- 6: Tuberosidad isquiática (Tuber ischiadicum)
- 7: Acetábulo (Acetabulum)
- 8: Incisura isquiática mayor (Incisura ischiadica major)
- 9: Incisura isquiática menor (Incisura ischiadica minor)

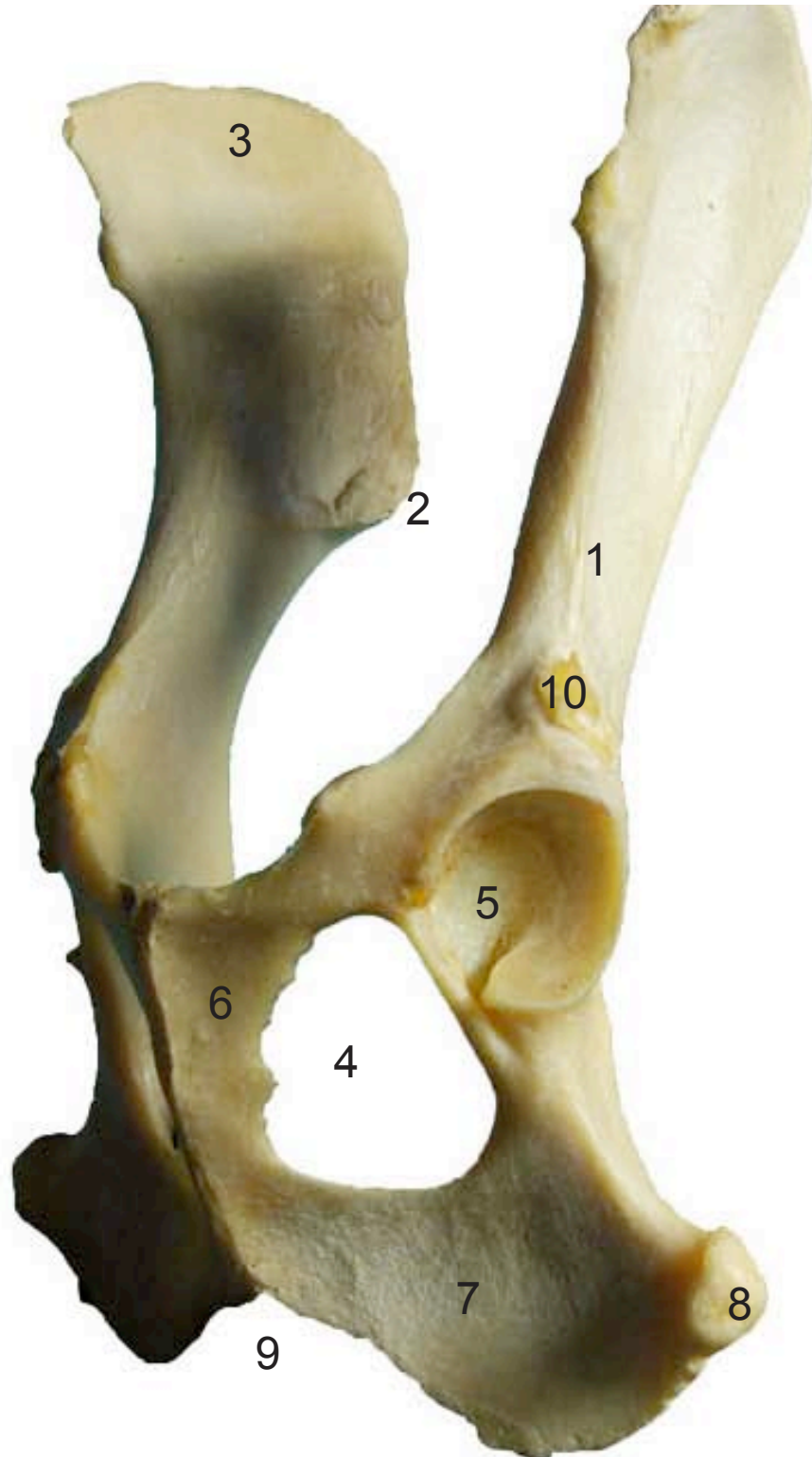
**COXAL  
OS COXAE**

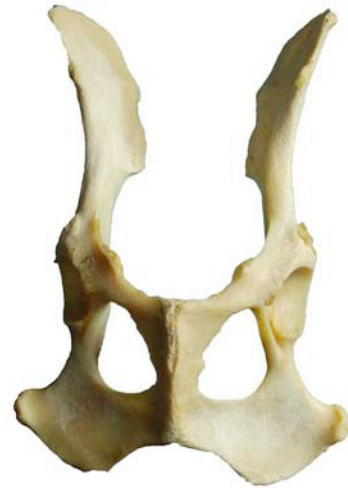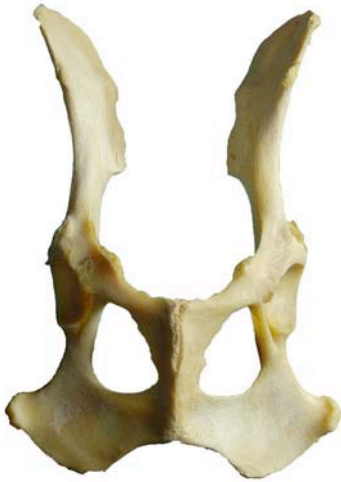Lateral  
Lateralis



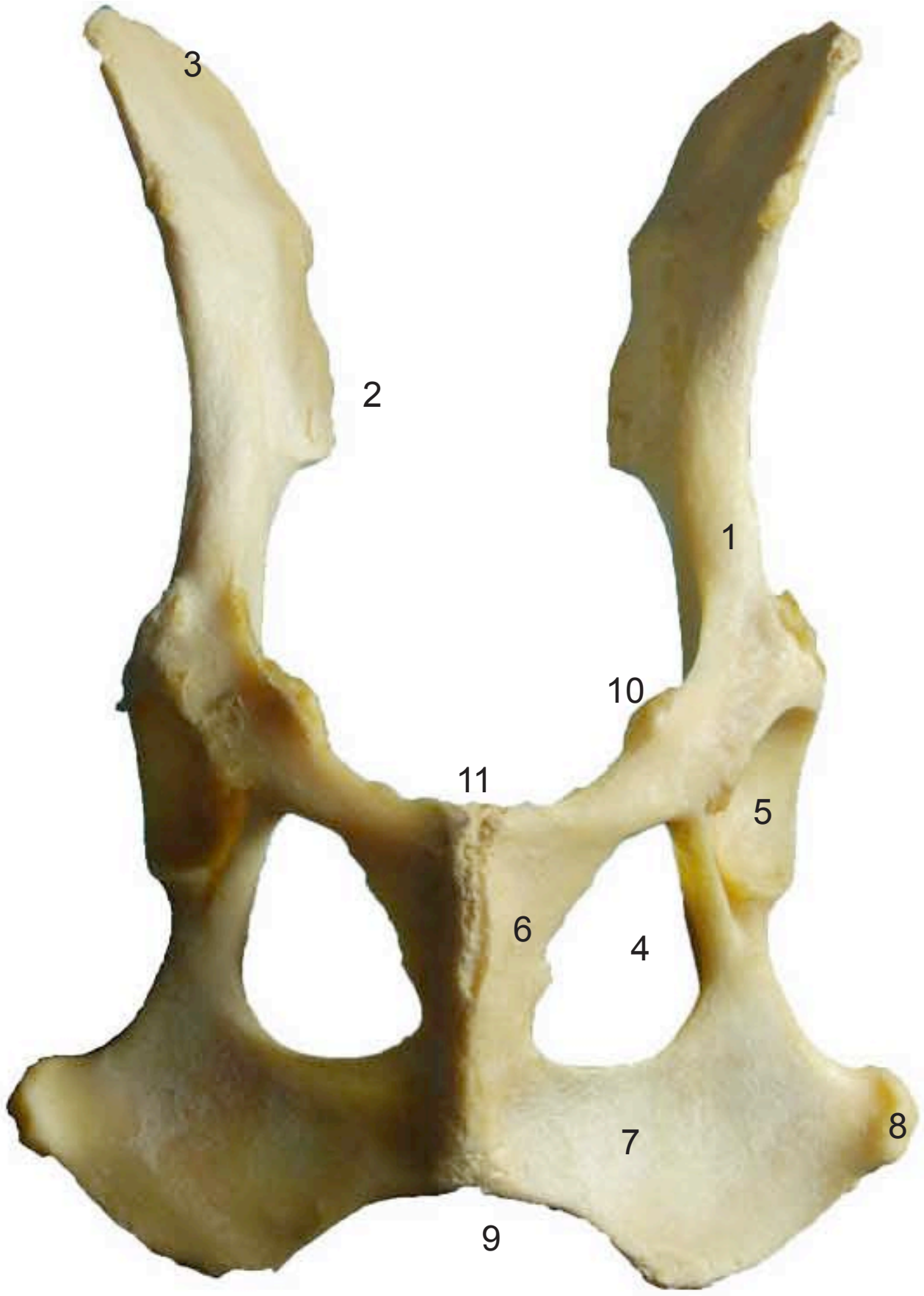


- 1: Ilium (Os ilium)
- 2: Tuberosidad coxal (Tuber coxae)
- 3: Tuberosidad sacra (Tuber sacrae)
- 4: Agujero obturado (Foramen obturatum)
- 5: Acetábulo (Acetabulum)
- 6: Pubis (Os pubis)
- 7: Isquion (Os ischii)
- 8: Tuberosidad isquiática (Tuber ischiadicum)
- 9: Arco isquiático (Arcus ischiadicus)
- 10: Área medial para el m. recto femoral (Area medialis m. recto femoralis)





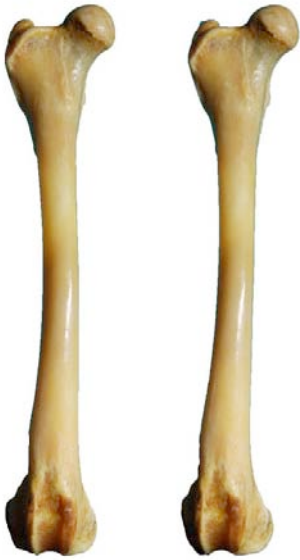- 1: Ilium (Os ilium)
- 2: Tuberosidad coxal (Tuber coxae)
- 3: Tuberosidad sacra (Tuber sacrae)
- 4: Agujero obturado (Foramen obturatum)
- 5: Acetábulo (Acetabulum)
- 6: Pubis (Os pubis)
- 7: Isquion (Os ischii)
- 8: Tuberosidad isquiática (Tuber ischiadicum)
- 9: Arco isquiático (Arcus ischiadicus)
- 10: Área medial para el m. recto femoral (Area medialis m. recto femoralis)
- 11: Pecten del pubis (Pecten ossis pubis)





**FÉMUR  
OS FEMORIS**

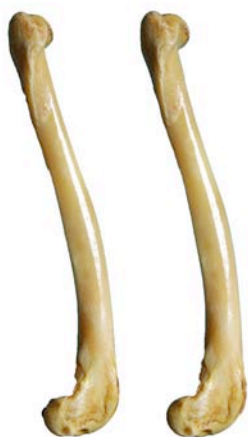Craneal  
Cranialis



- 1: Trocanter mayor (Trochanter mayor)
- 2: Cabeza (Caput ossis femoris)
- 3: Cuello (Collum ossis femoris)
- 4: Trocanter menor (Trochanter minor)
- 5: Tróclea (Trochlea ossis femoris)
- 6: Epicóndilo medial (Epychondilus medialis)
- 7: Epicóndilo lateral (Epychondilus lateralis)

**FÉMUR  
OS FEMORIS**

Lateral  
Lateralis



- 1: Trocanter mayor (Trochanter major)
- 2: Cabeza (Caput ossis femoris)
- 3: Epicóndilo lateral (Epychondilus lateralis)
- 4: Tróclea (Trochlea ossis femoris)

**FÉMUR  
OS FEMORIS**

Caudal  
Caudalis



- 1: Trocanter mayor (Trochanter mayor)
- 2: Cabeza (Caput ossis femoris)
- 3: Cuello (Collum ossis femoris)
- 4: Trocanter menor (Trochanter minor)
- 5: Fosa intercondílea (Fossa intercondylaris)
- 6: Epicóndilo medial (Epychondilus medialis)
- 7: Epicóndilo lateral (Epychondilus lateralis)

**FÉMUR  
OS FEMORIS**

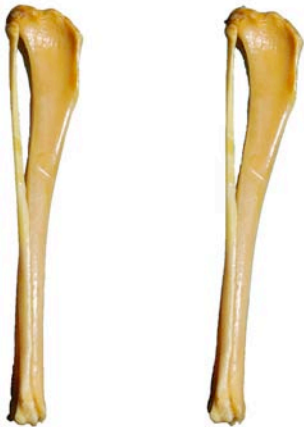Medial  
Medialis



- 1: Trocanter menor (Trochanter minor)
- 2: Cabeza (Caput ossis femoris)
- 3: Epicóndilo medial (Epychondilus medialis)
- 4: Tróclea (Trochlea ossis femoris)



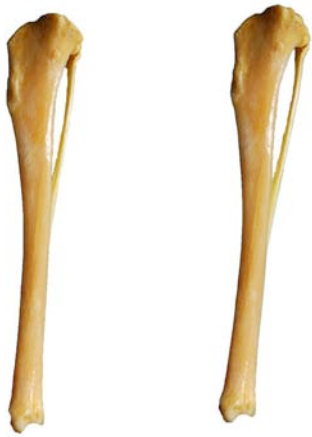- 1: Tuberosidad de la tibia (Tuberositas tibiae)
- 2: Borde craneal (Margus cranialis)
- 3: Cabeza del peroné (Caput fibulae)
- 4: Maleolo lateral (Malleolus lateralis)
- 5: Maleolo medial (Malleolus medialis)
- 6: Coclea de la tibia (Cochlea tibialis)
- 7: Cara articular proximal (Facies articularis proximalis)



- 1: Tuberosidad de la tibia (Tuberositas tibiae)
- 2: Borde craneal (Margus cranialis)
- 3: Cabeza del peroné (Caput fibulae)
- 4: Maleolo lateral (Malleolus lateralis)
- 5: Caral lateral (Facies lateralis)
- 6: Cara articular proximal (Facies articularis proximalis)

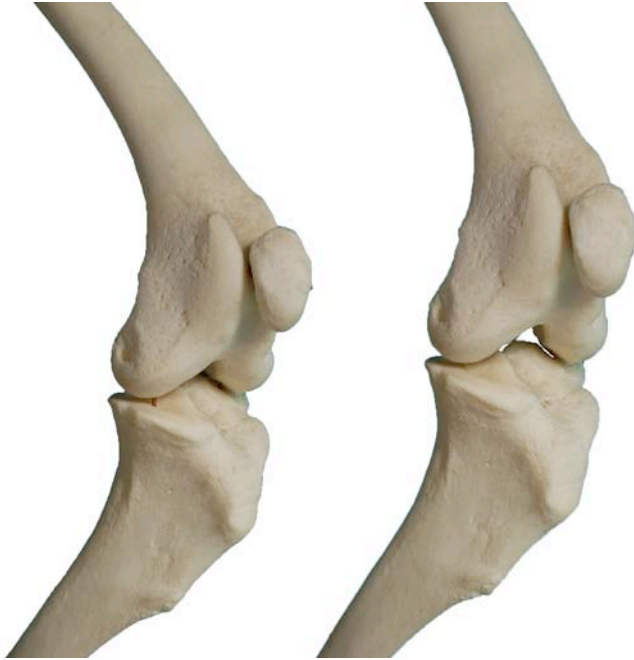

- 1: Cara articular proximal (Facies articularis proximalis)
- 2: Cabeza del peroné (Caput fibulae)
- 3: Maleolo lateral (Malleolus lateralis)
- 4: Maleolo medial (Malleolus medialis)
- 5: Coclea de la tibia (Cochlea ti)



- 1: Cara articular proximal (Facies articularis proximalis)
- 2: Cabeza del peroné (Caput fibulae)
- 3: Maleolo medial (Malleolus medialis)
- 4: Borde craneal (Margus cranialis)

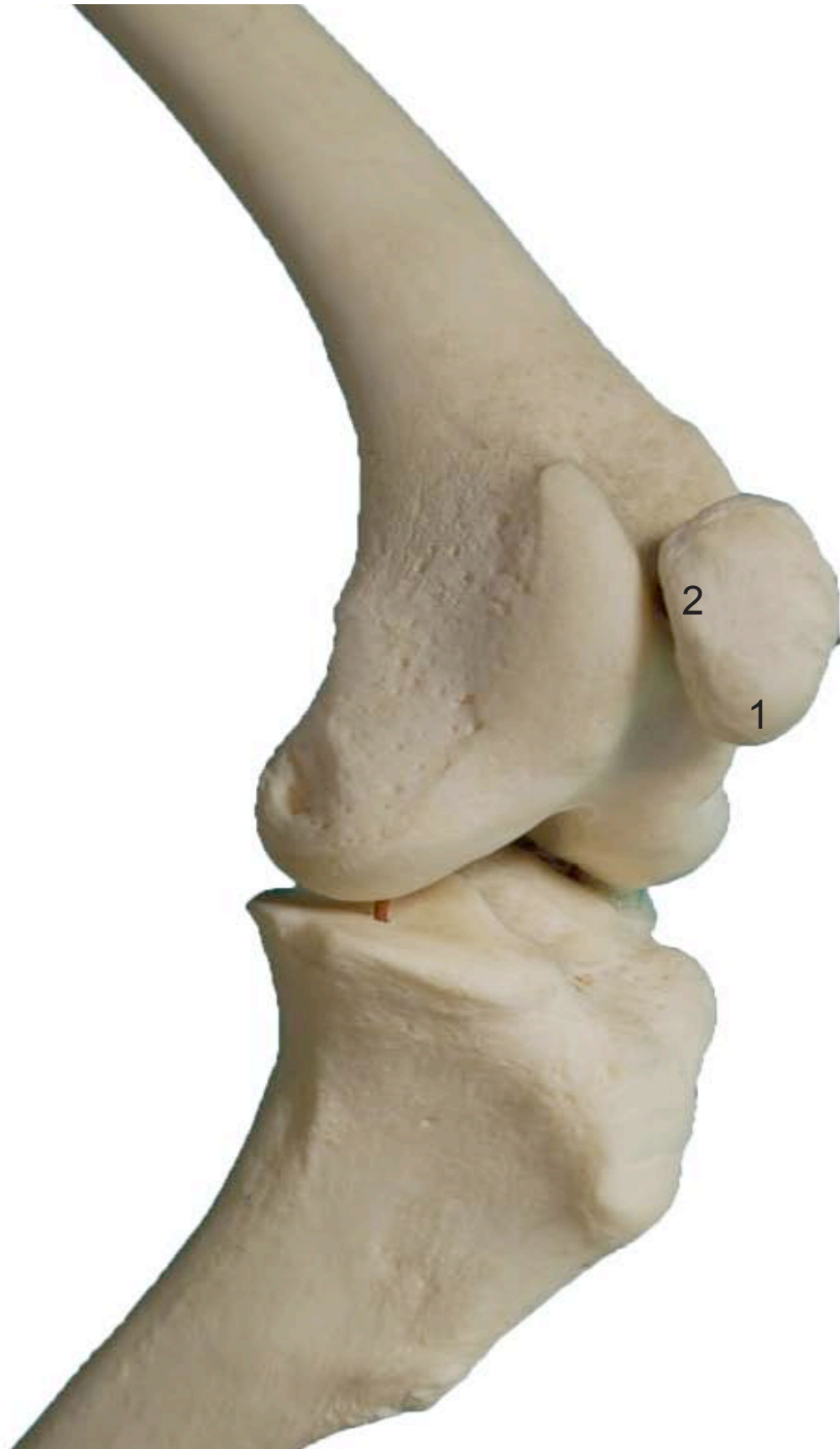



- 1: Vértice de la rótula (Apex patellae)
- 2: Apófisis cartilaginosa (Processus cartilagineus)

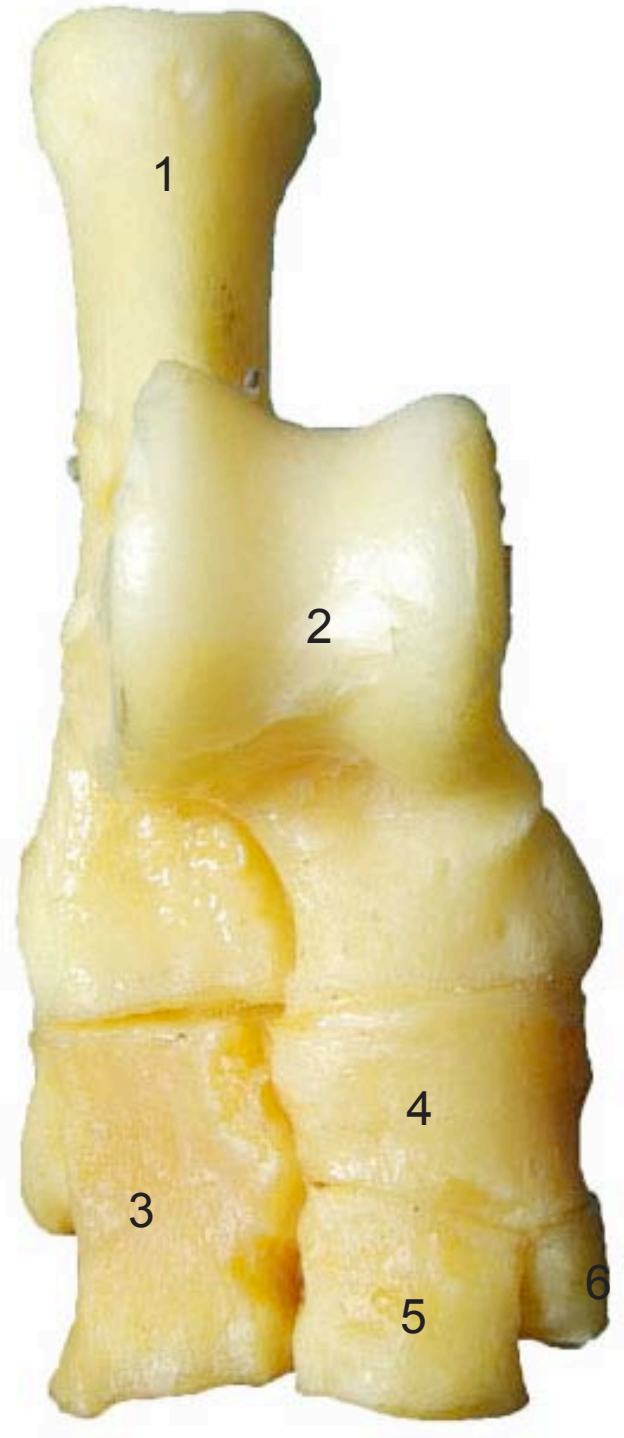
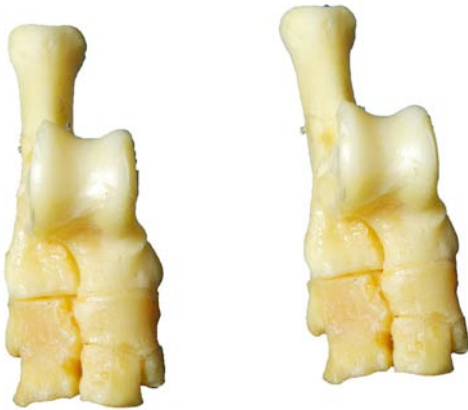
ROTULA  
PATELLA

Medials  
Medialis



**TARSO**  
**OSSA TARSI**

Craneal  
Cranialis

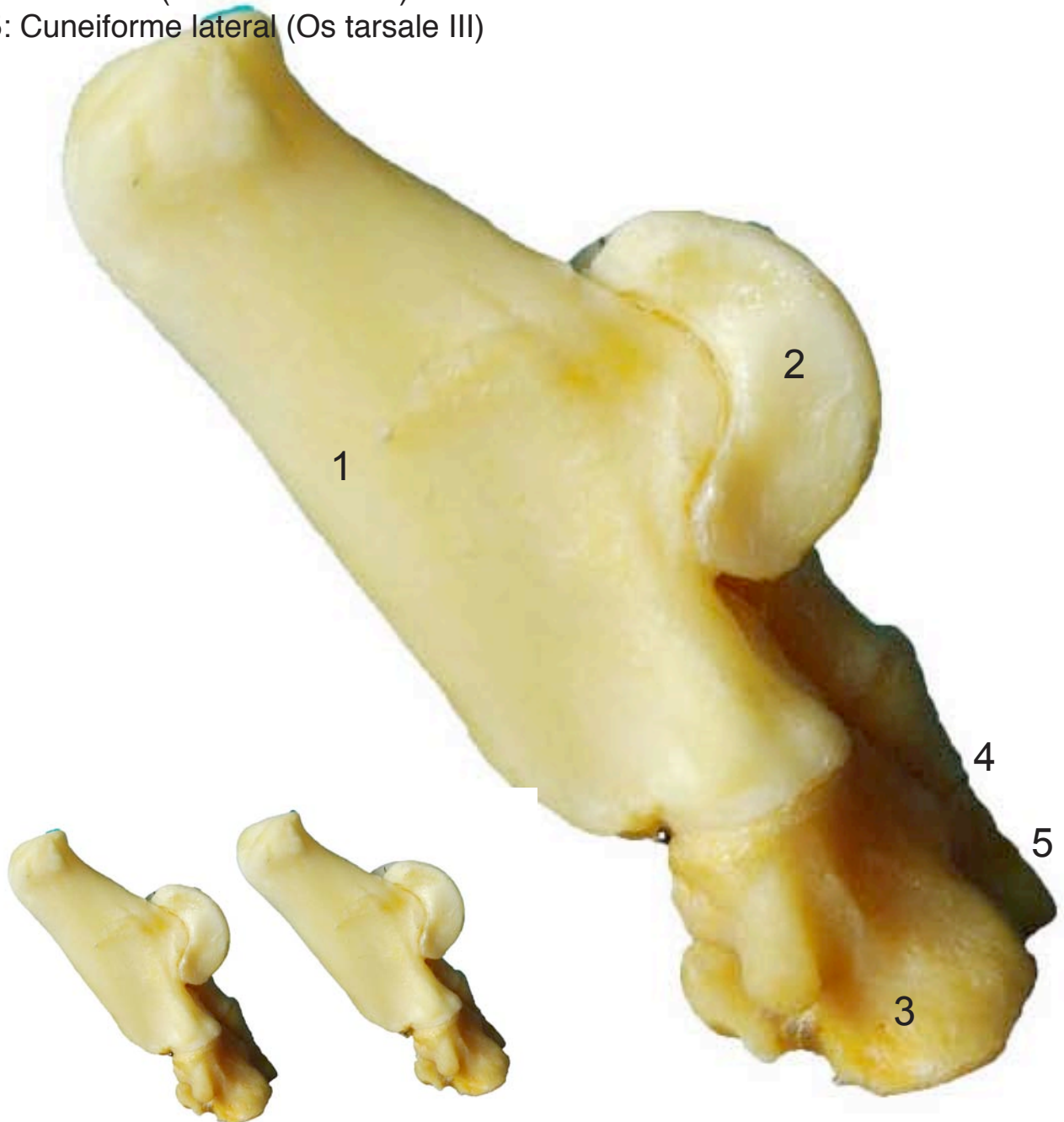


- 1: Calcáneo (Calcaneus)
- 2: Astrágalo (Talus)
- 3: Cuboides (Cuboideum)
- 4: Navicular (Os tarsi centrale)
- 5: Cuneiforme lateral (Os tarsale III)
- 6: Cuneiforme intermedio (Os tarsale II)

**TARSO**  
**OSSA TARSI**

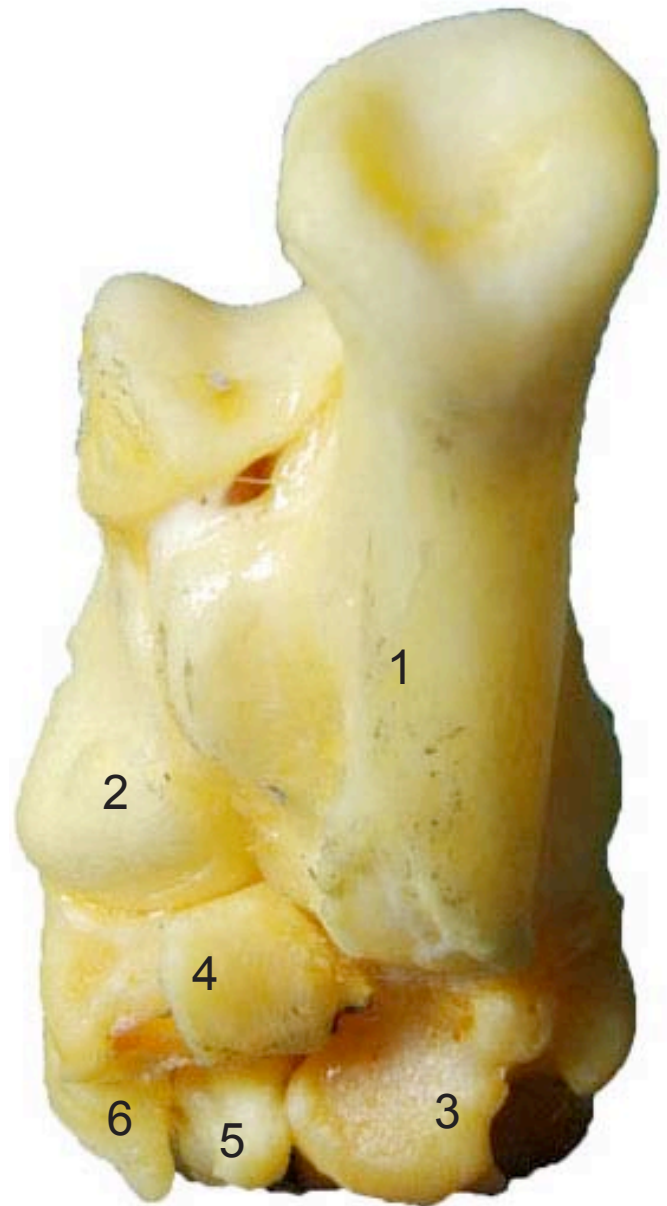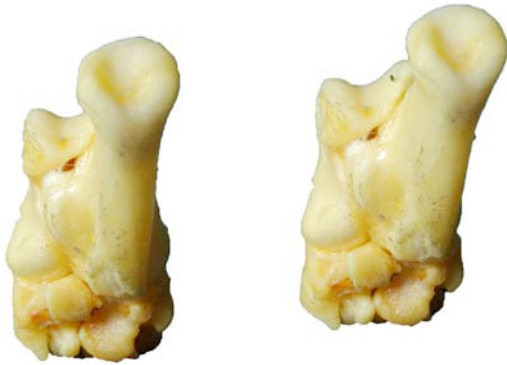Lateral  
Lateralis

- 1: Calcáneo (Calcaneus)
- 2: Astrágalo (Talus)
- 3: Cuboides (Cuboideum)
- 4: Navicular (Os tarsi centrale)
- 5: Cuneiforme lateral (Os tarsale III)



**TARSO**  
**OSSA TARSI**

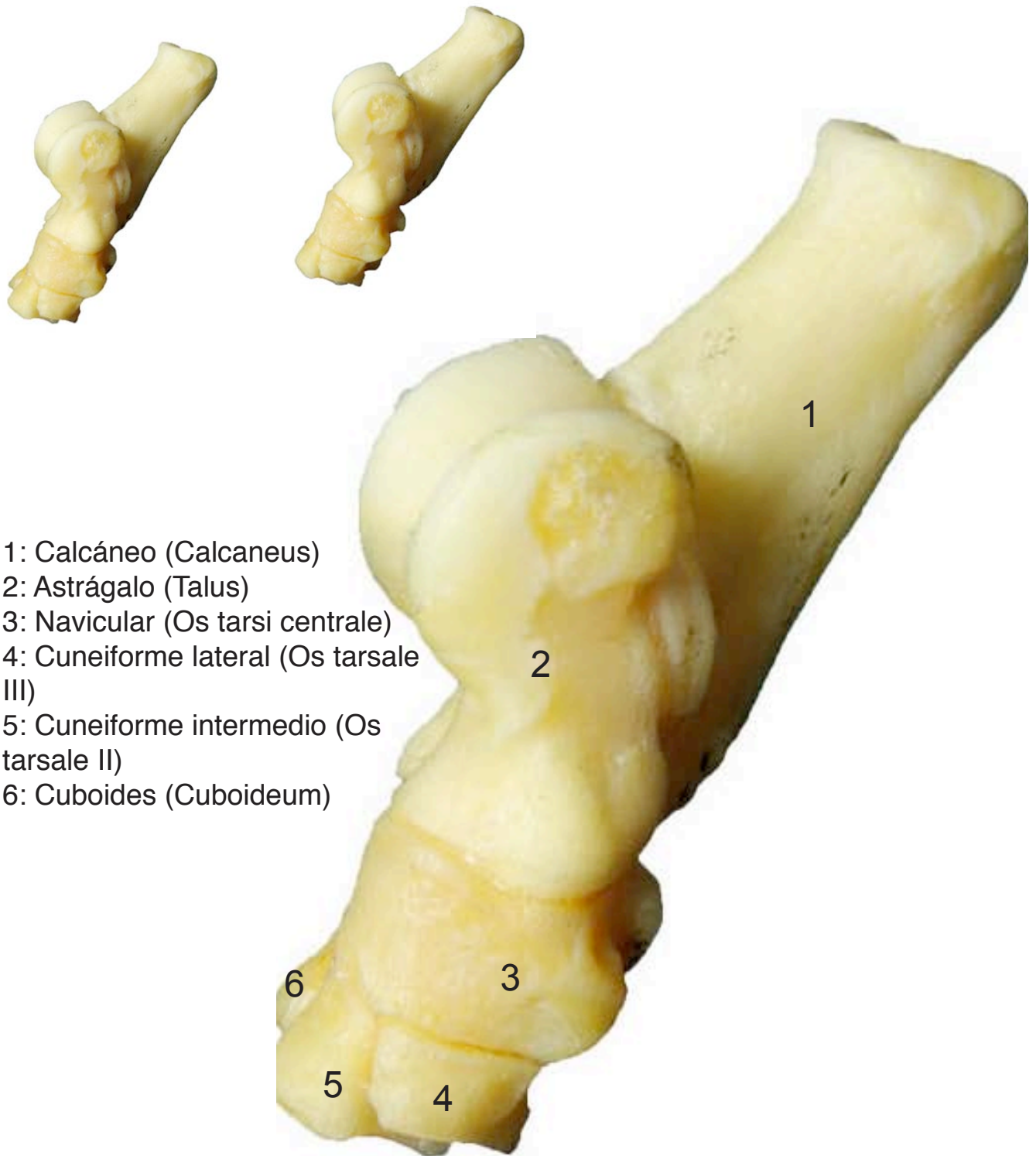
Caudal  
Caudalis



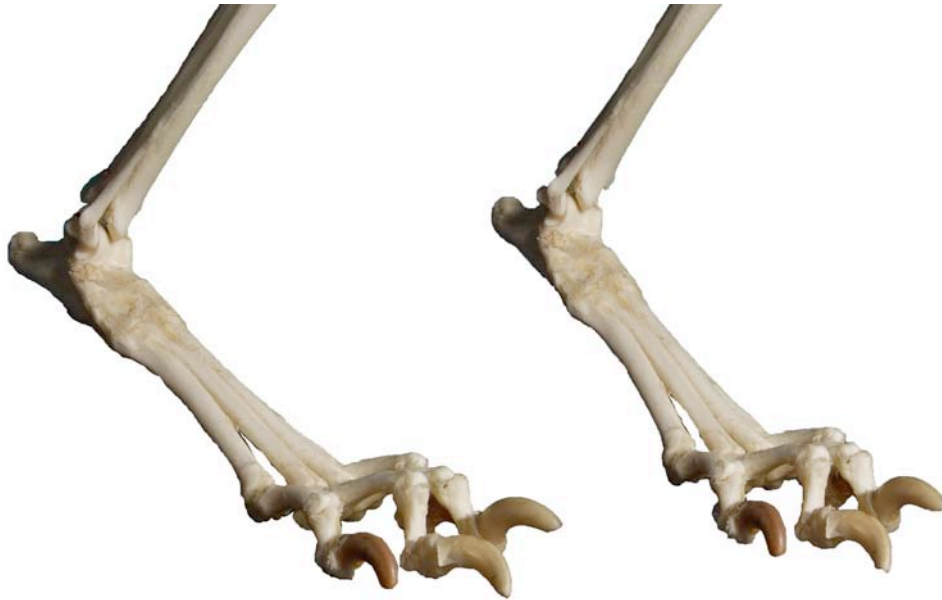- 1: Calcáneo (Calcaneus)
- 2: Astrágalo (Talus)
- 3: Cuboides (Cuboideum)
- 4: Navicular (Os tarsi centrale)
- 5: Cuneiforme lateral (Os tarsale III)
- 6: Cuneiforme intermedio (Os tarsale II)

**TARSO**  
**OSSA TARSI**

Medial  
Medialis



- 1: Calcáneo (Calcaneus)
- 2: Astrágalo (Talus)
- 3: Navicular (Os tarsi centrale)
- 4: Cuneiforme lateral (Os tarsale III)
- 5: Cuneiforme intermedio (Os tarsale II)
- 6: Cuboides (Cuboideum)



- 1: Metatarsianos (ossa metatarsalia)
- 2: Base (Basis)
- 3: Cabeza (Caput)
- 4: Falange proximal (Phalanx proximalis)
- 5: Falange media (Phalanx media)
- 6: Falange distal (Phalanx distalis)
- 7: Tubérculo flexor (Tuberculum flexorium)

