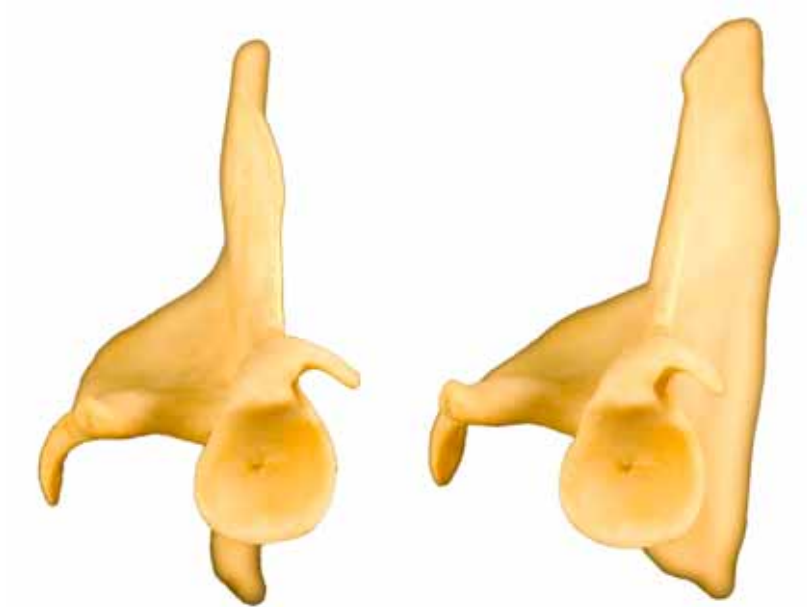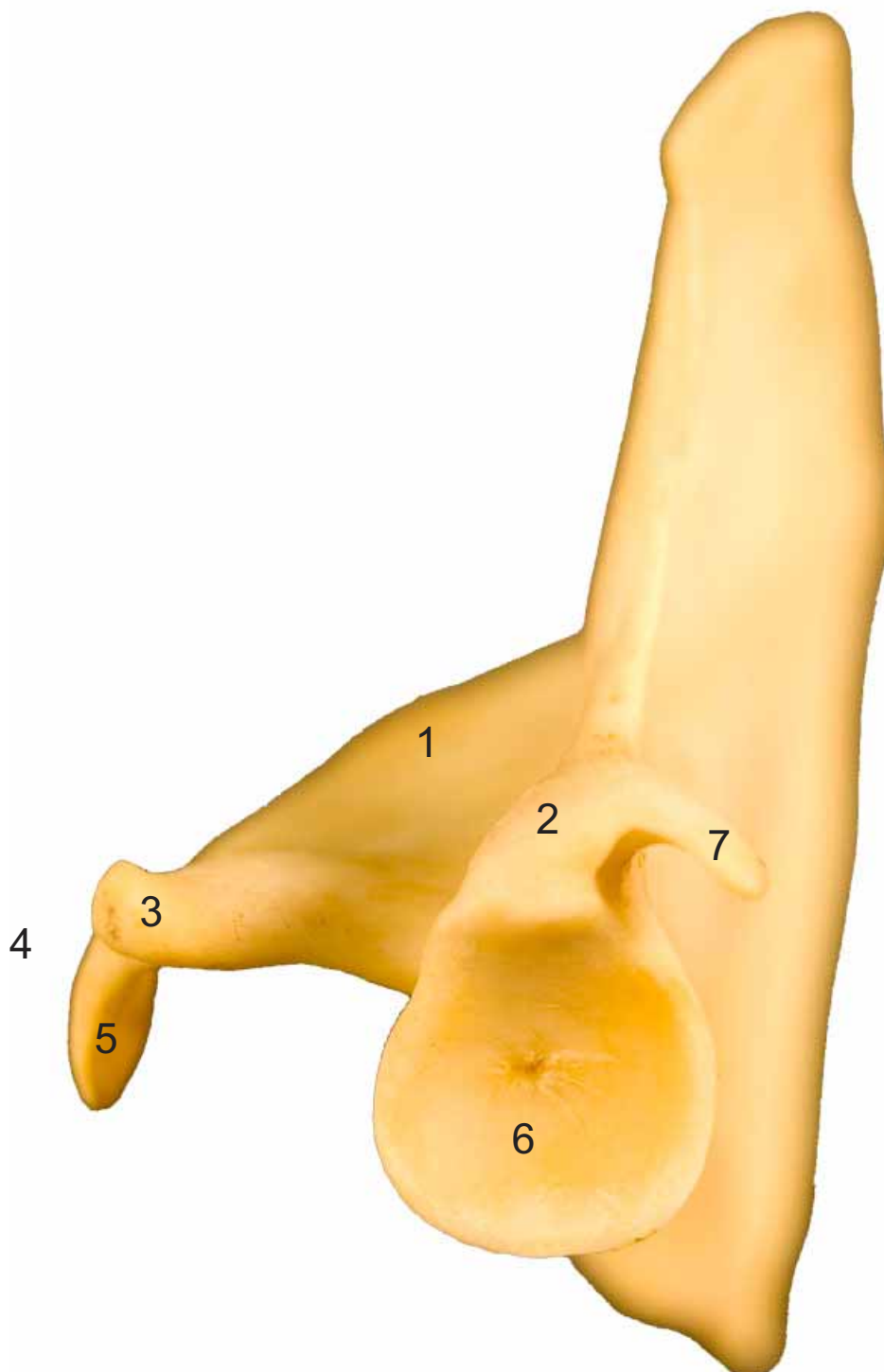




- 1: Espina (Spina)
- 2: Tubérculo supraglenoideo (Tuberculum supraglenoidale)
- 3: Apófisis hamatus (Processus hamatus)
- 4: Acromion (Acromion)
- 5: Apófisis suprahamatus (Processus suprahamatus)
- 6: Cavidad glenoidea (Cavitas glenoidalis)
- 7: Apófisis coracoides (Processus coracoideus)

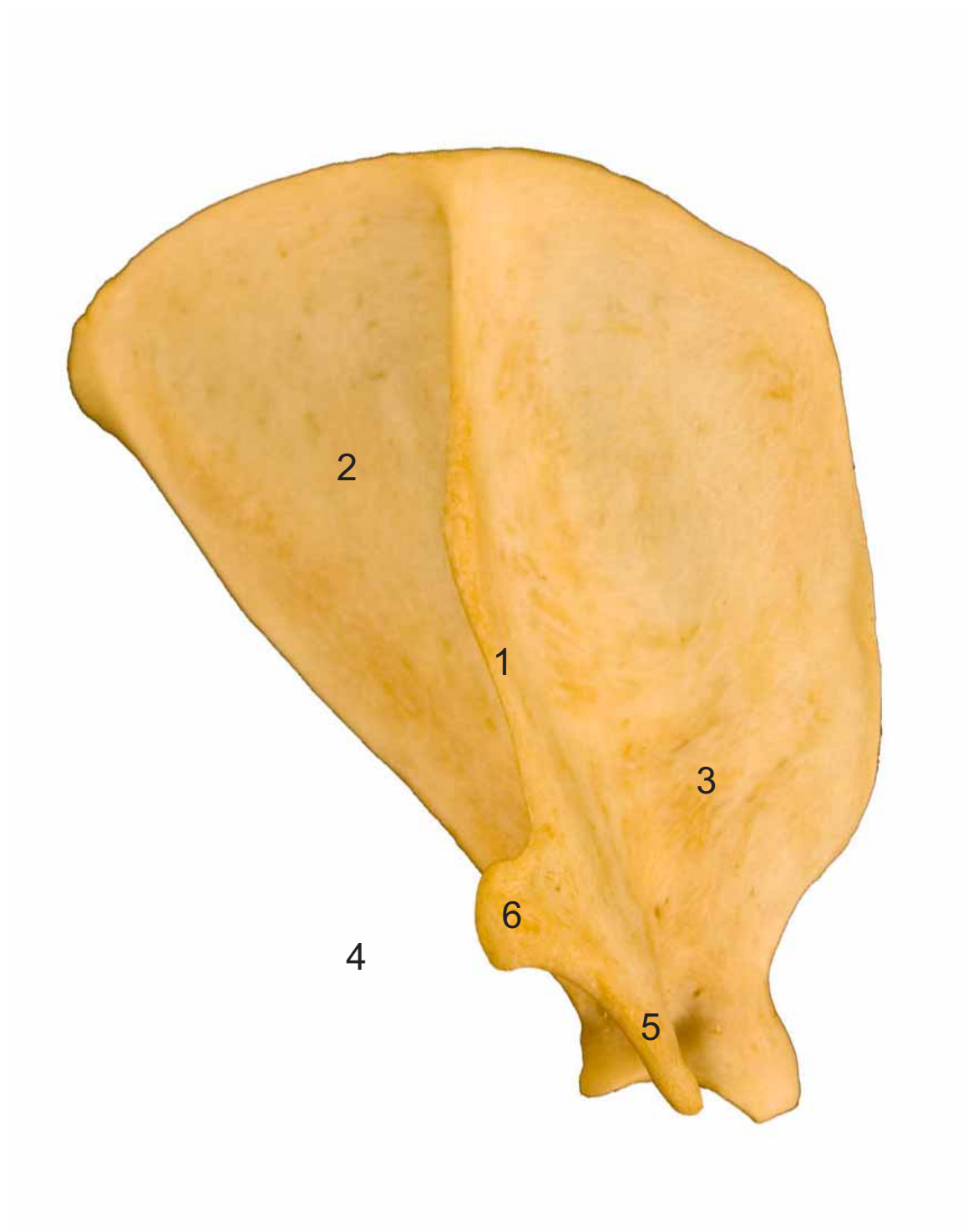
ESCÁPULA
SCAPULA

Próximodistal
Proximodistalis





- 1: Espina (Spina)
- 2: Fosa infraespinosa (Fossa infraspinata)
- 3: Fosa supraespinosa (Fossa supraspinata)
- 4: Acromion (Acromion)
- 5: Apófisis hamatus (Processus hamatus)
- 6: Apófisis suprahamatus (Processus suprahamatus)
- 7: Fosa infraespinosa (Fossa infraspinata)

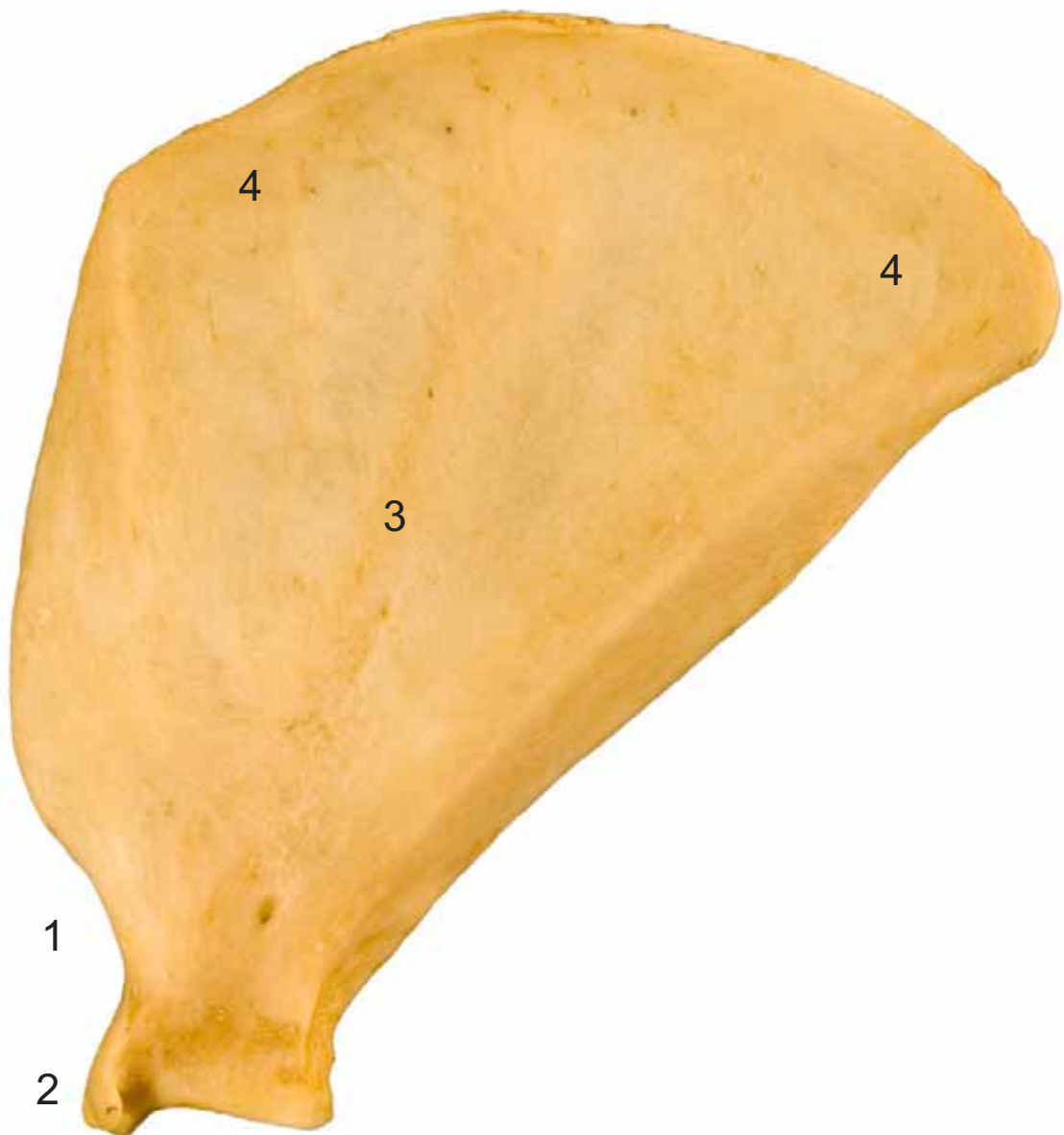


**ESCÁPULA
SCAPULA**

Medial
Medialis



- 1: Cuello (Collum scapulae)
- 2: Apófisis coracoides (Processus coracoideus)
- 3: Fosa subescapular (Fossa subscapularis)
- 4: Cara serrata (Facies serrata)



**HÚMERO
HUMERUS**

Craneal
Cranialis



- 1: Tubérculo mayor (Tuberculum majus)
- 2: Tubérculo menor (Tuberculum minus)
- 3: Tuberosidad deltoidea (Tuberositas deltoidea)
- 4: Fosa radial (Fossa radialis)
- 5: Epicóndilo lateral (Epicondylus lateralis)
- 6: Epicóndilo medial (Epicondylus medialis)
- 7: Tróclea del húmero (Trochlea humeri)
- 8: Agujero supracondilar (Foramen supracondylare)

HÚMERO
HUMERUS

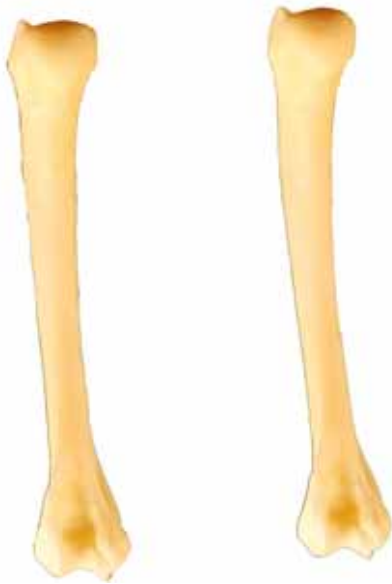Lateral
Lateralis



- 1: Tubérculo mayor (Tuberculum majus)
- 2: Cabeza del húmero (Caput humeri)
- 3: Tuberosidad deltoidea (Tuberositas deltoidea)
- 4: Fosa del olécranon (Fossa olecrani)
- 5: Epicóndilo lateral (Epicondylus lateralis)

HÚMERO
HUMERUS

Caudal
Caudalis

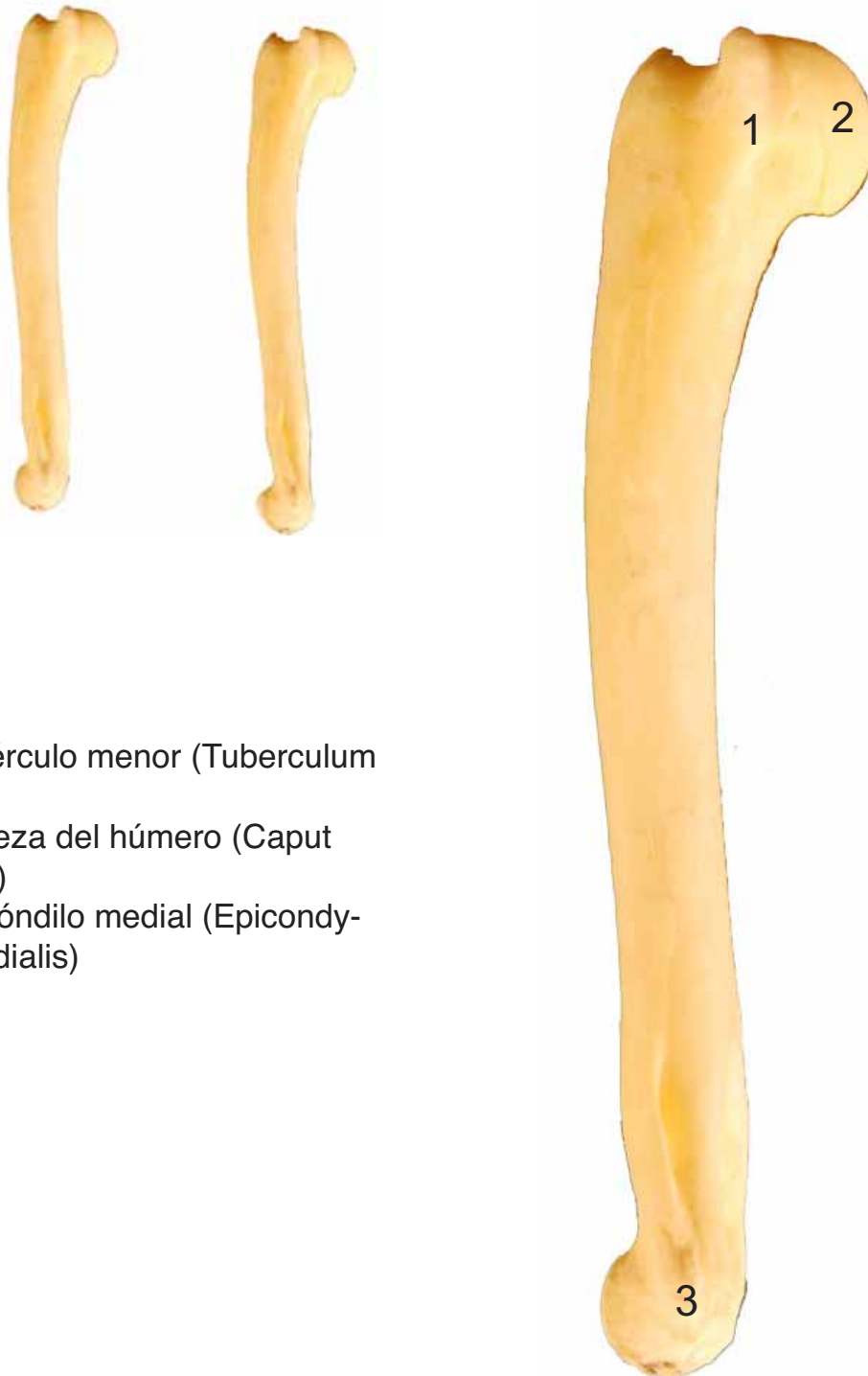

- 1: Tubérculo mayor (Tuberculum majus)
- 2: Tubérculo menor (Tuberculum minus)
- 3: Tuberosidad deltoidea (Tuberositas deltoidea)
- 4: Fosa del olécranon (Fossa olecrani)
- 5: Epicóndilo lateral (Epicondylus lateralis)
- 6: Epicóndilo medial (Epicondylus medialis)
- 7: Tróclea del húmero (Trochlea humeri)
- 8: Cabeza del húmero (Caput humeri)



HÚMERO
HUMERUS

Medial
Medialis




- 1: Tubérculo menor (Tuberculum minus)
2: Cabeza del húmero (Caput humeri)
3: Epicóndilo medial (Epicondylus medialis)



- 1: Olécranon (Olecranon)
- 2: Apófisis ancónea (Processus anconeus)
- 3: Incisura troclear (Incisura trochlearis)
- 4: Cabeza del radio (Caput radii)
- 5: Apófisis estiloides (Processus styloideus)
- 6: Apófisis estiloides medial (Processus styloideus medialis)
- 7: Tróclea del radio (Trochlea radii)



- 1: Olécranon (Olecranon)
- 2: Apófisis ancónea (Processus anconeus)
- 3: Incisura troclear (Incisura trochlearis)
- 4: Cabeza del radio (Caput radii)
- 5: Apófisis estiloides (Processus styloideus)
- 6: Tróclea del radio (Trochlea)




- 1: Olécranon (Olecrani|on)
- 2: Incisura troclear (Incisura trochlearis)
- 3: Cabeza del radio (Caput radii)
- 4: Apófisis estiloides (Processus styloideus)
- 5: Tróclea del radio (Trochlea radii)



- 1: Olécranon (Olecranon)
- 2: Apófisis ancónea (Processus anconeus)
- 3: Incisura troclear (Incisura trochlearis)
- 4: Cabeza del radio (Caput radii)
- 5: Apófisis estiloides (Processus styloideus)
- 6: Tróclea del radio (Trochlea radii)

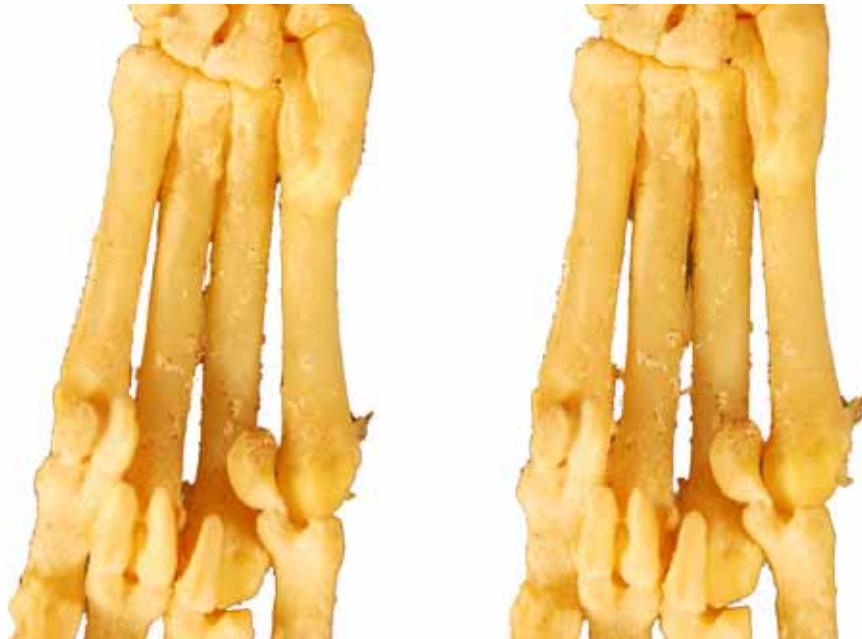

- 1: Intermediorradial (Intermediorradiale)
- 2: Carpocubital (Scapho-ulnare)
- 3: Carpal I (Carpale I)
- 4: Carpal II (Carpale II)
- 5: Carpal III (Carpale III)
- 6: TCarpal IV (Carpale IV)



METACARPO
OSSA METACARPALIA

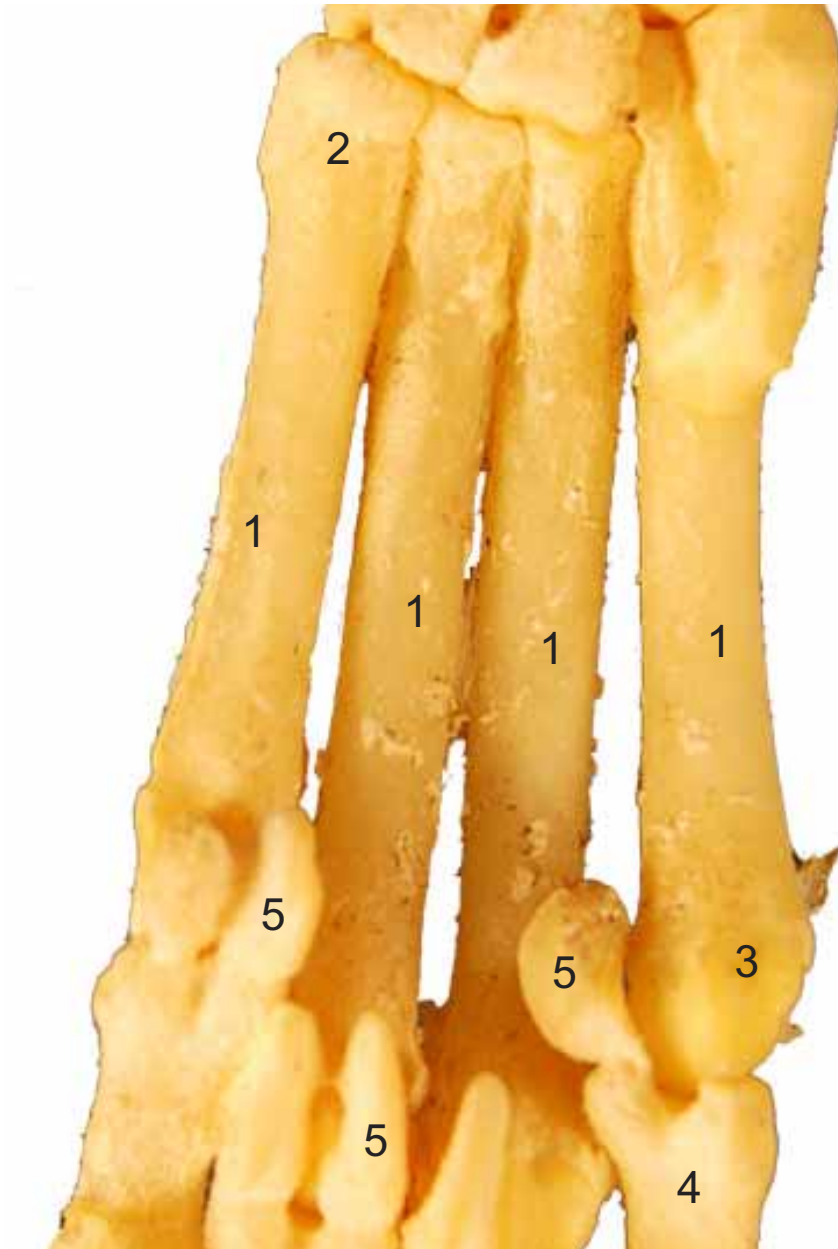Palmar
Palmaris



- 1: Metacarpianos (ossa metacarpalia)
- 2: Base (Basis)
- 3: Cabeza (Caput)
- 4: Falange proximal (Phalanx proximalis)
- 5: Huesos sesamoideos (Ossa sesamoidea)

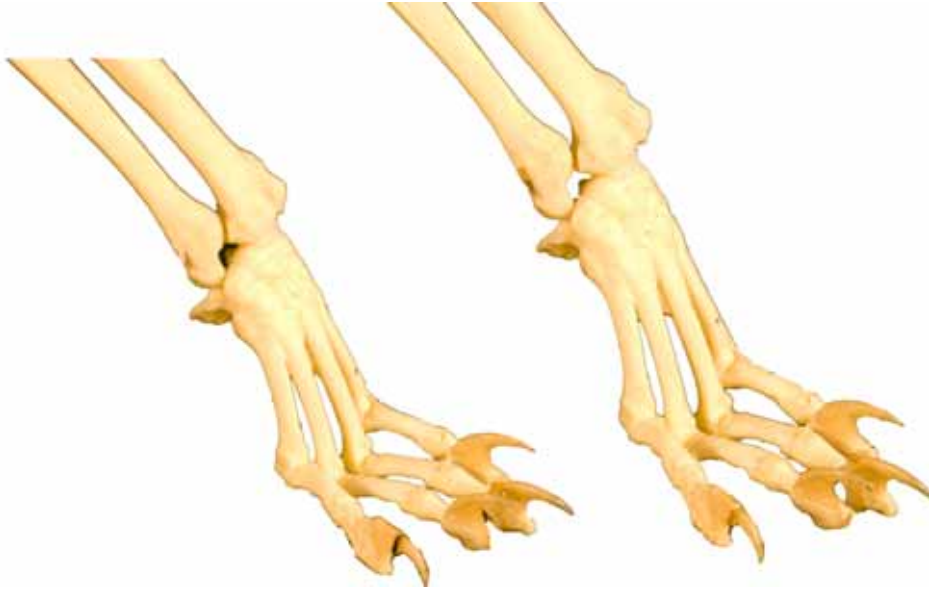**METACARPO
OSSA METACARPALIA**

Palmar
Palmaris



METACARPIANOS y HUESOS de los DEDOS de la MANO
METACARPALIA et OSSA DIGITORUM MANUS

Craneo-lateral
Cranialis-lateralis



- 1: Metacarpianos (ossa metacarpalia)
- 2: Base (Basis)
- 3: Cabeza (Caput)
- 4: Falange proximal (Phalanx proximalis)
- 5: Falange media (Phalanx media)
- 6: Falange distal (Phalanx distalis)
- 7: Tubérculo flexor (Tuberculum flexorium)

METACARPIANOS y HUESOS de los DEDOS de la MANO
METACARPALIA et OSSA DIGITORUM MANUS

Craneo-lateral
Cranialis-lateralis

