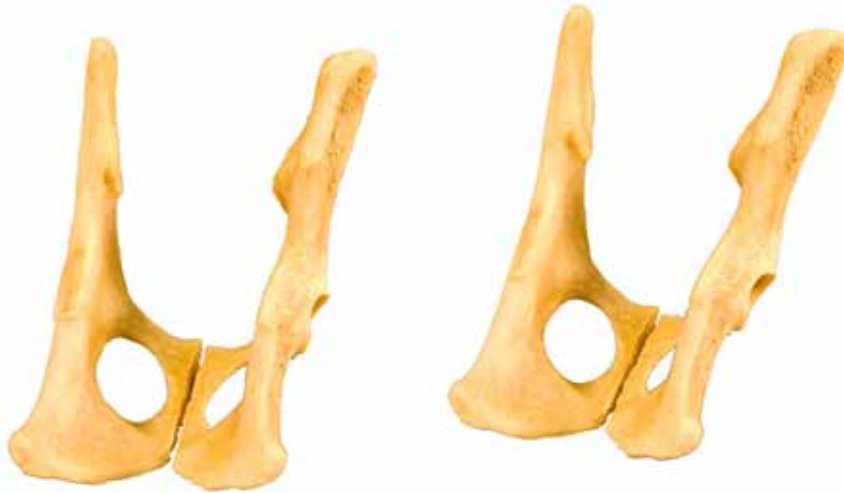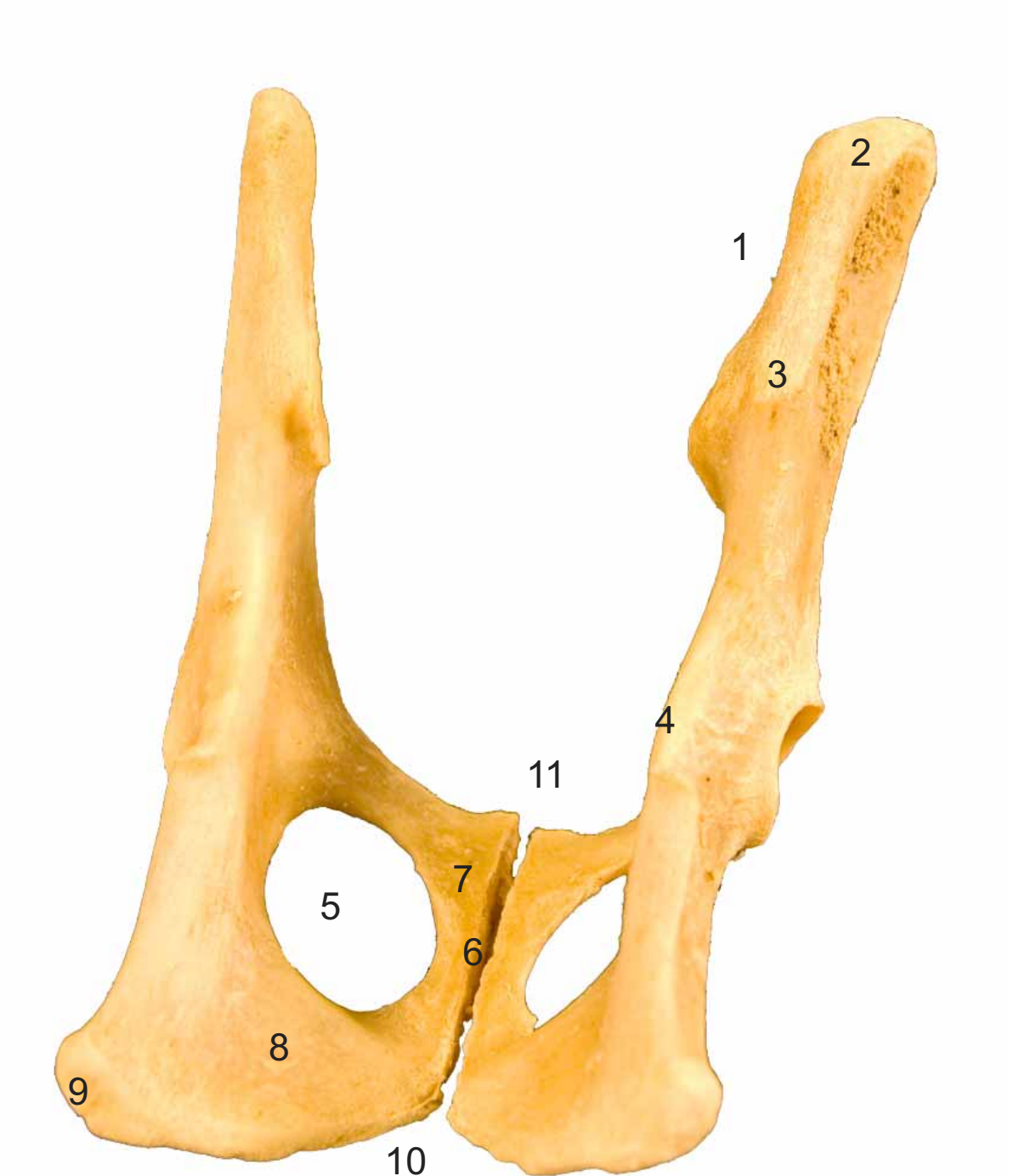

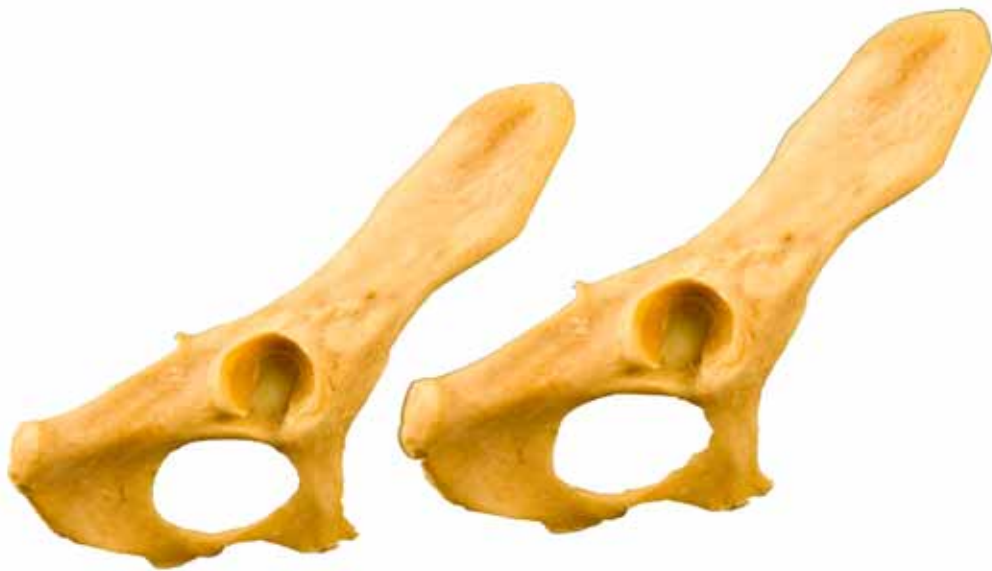
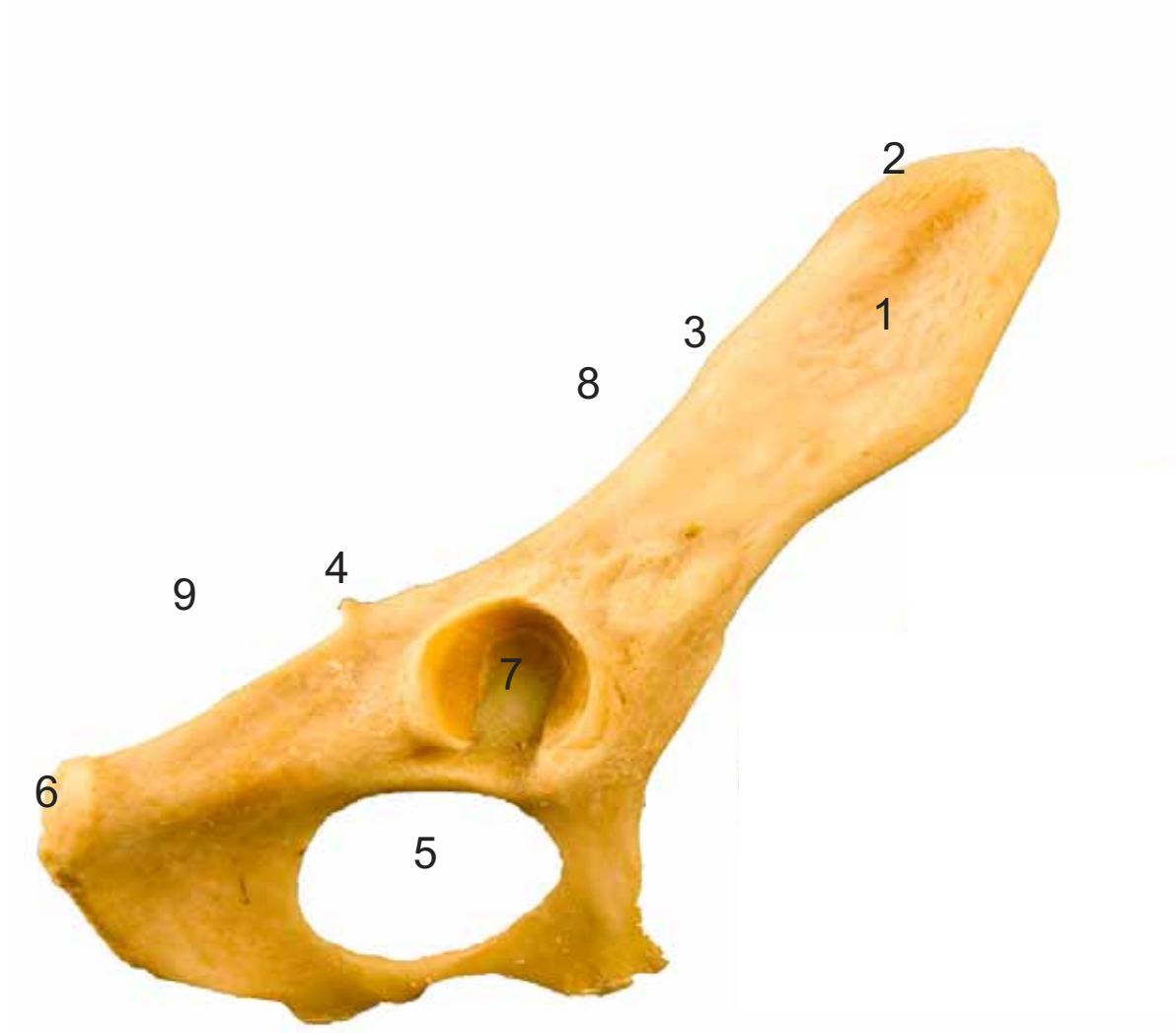


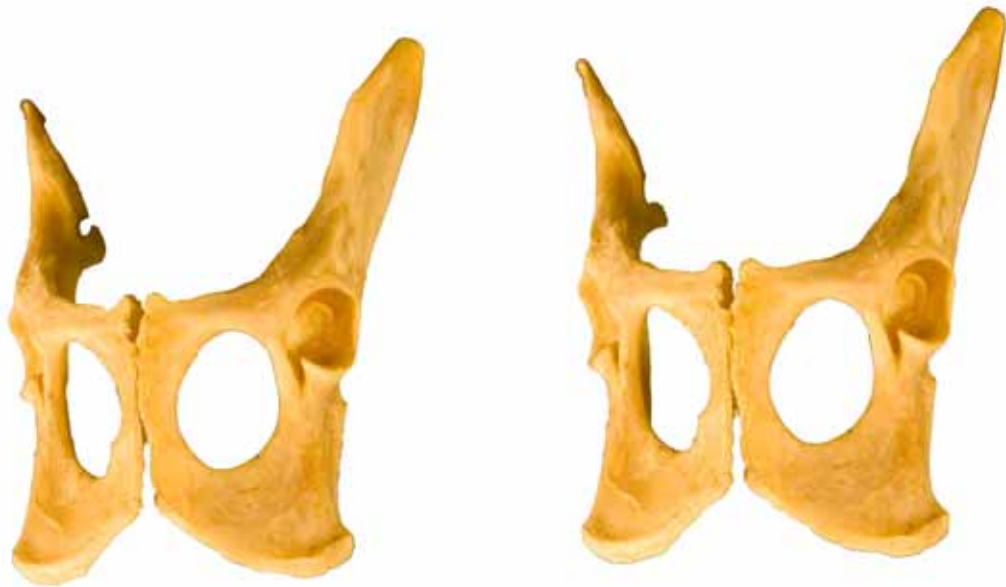- 1: Ilion (Os ilium)
- 2: Tuberosidad coxal (Tuber coxae)
- 3: Tuberosidad sacra (Tuber sacrae)
- 4: Espina isquiática (Spina ischiadica)
- 5: Agujero obturado (Foramen obturatum)
- 6: Cresta sinfisaria (Crista symphysaialis)
- 7: Pubis (Os pubis)
- 8: Isquion (Os ischii)
- 9: Tuberosidad isquiática (Tuber ischiadicum)
- 10: Arco isquiático (Arcus ischiadicus)
- 11: Pecten del pubis (Pecten ossis pubis)



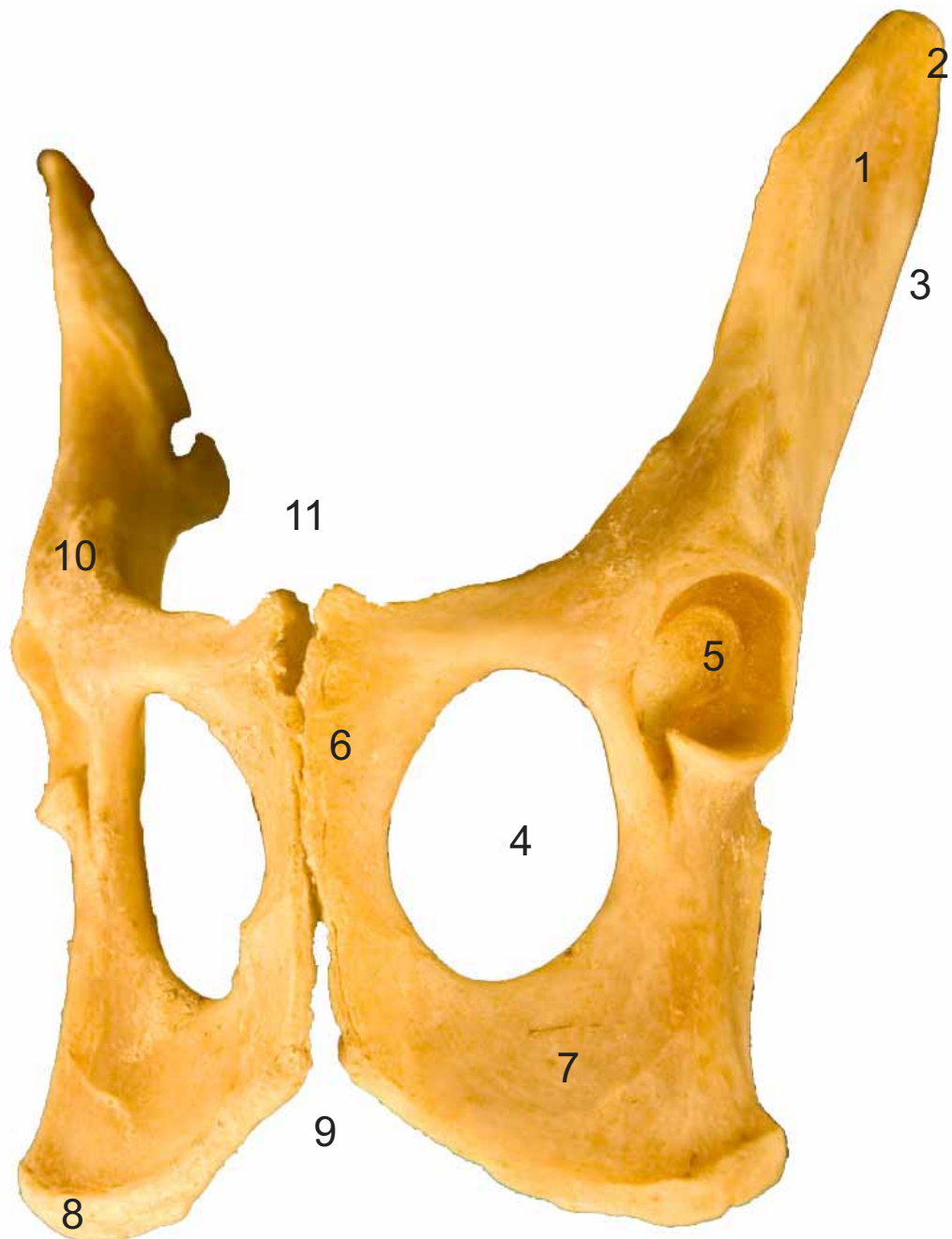


- 1: Ilium (Os ilium)
- 2: Tuberosidad coxal (Tuber coxae)
- 3: Tuberosidad sacra (Tuber sacrae)
- 4: Espina isquiática (Spina ischiadica)
- 5: Agujero obturado (Foramen obturatum)
- 6: Tuberosidad isquiática (Tuber ischiadicum)
- 7: Acetábulo (Acetabulum)
- 8: Incisura isquiática mayor (Incisura ischiadica major)
- 9: Incisura isquiática menor (Incisura ischiadica minor)





- 1: Ilion (Os ilium)
- 2: Tuberosidad coxal (Tuber coxae)
- 3: Tuberosidad sacra (Tuber sacrae)
- 4: Agujero obturado (Foramen obturatum)
- 5: Acetábulo (Acetabulum)
- 6: Pubis (Os pubis)
- 7: Isquion (Os ischii)
- 8: Tuberosidad isquiática (Tuber ischiadicum)
- 9: Arco isquiático (Arcus ischiadicus)
- 10: Àrea medial para el m. recto femoral (Area medialis m. recto femoralis)
- 11: Pecten del pubis (Pecten ossis pubis)



**FÉMUR
OS FEMORIS**

Craneal
Cranialis

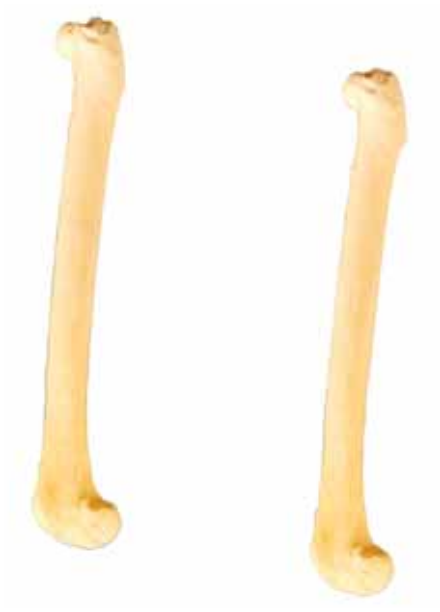

- 1: Trocanter mayor (Trochanter major)
- 2: Cabeza (Caput ossis femoris)
- 3: Cuello (Collum ossis femoris)
- 4: Trocanter menor (Trochanter minor)
- 5: Tróclea (Trochlea ossis femoris)
- 6: Epicóndilo medial (Epychondilus medialis)
- 7: Epicóndilo lateral (Epychondilus lateralis)




**FÉMUR
OS FEMORIS**

Lateral
Lateralis



- 1: Trocanter mayor (Trochanter major)
- 2: Cabeza (Caput ossis femoris)
- 3: Epicóndilo lateral (Epychondilus lateralis)
- 4: Tróclea (Trochlea ossis femoris)



**FÉMUR
OS FEMORIS**

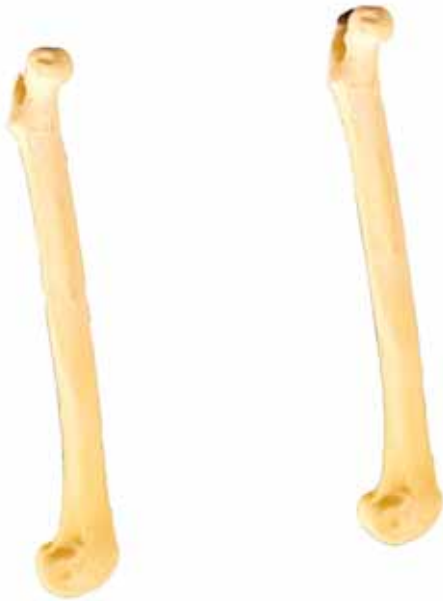Caudal
Caudalis



- 1: Trocanter mayor (Trochanter mayor)
- 2:Cabeza (Caput ossis femoris)
- 3: Cuello (Collum ossis femoris)
- 4: Trocanter menor (Trochanter minor)
- 5: Fosa intercondílea (Fossa intercondylaris)
- 6: Epicóndilo medial (Epychondilus medialis)
- 7:Epicóndilo lateral (Epychondilus lateralis)

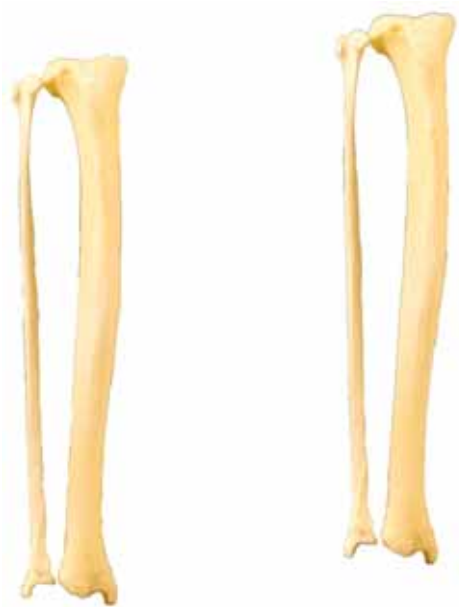
**FÉMUR
OS FEMORIS**

Medial
Medialis

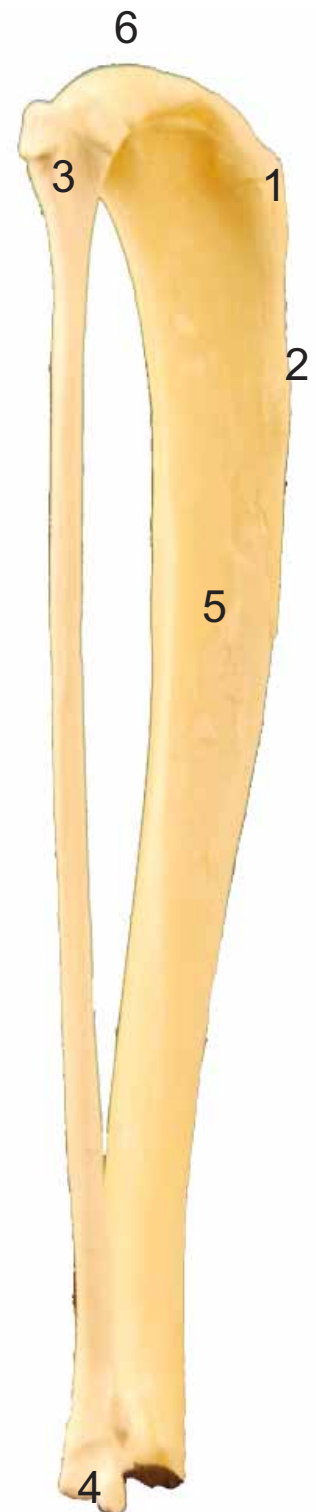


- 1: Trocanter menor (Trochanter minor)
- 2: Cabeza (Caput ossis femoris)
- 3: Epicóndilo medial (Epychondilus medialis)
- 4: Tróclea (Trochlea ossis femoris)

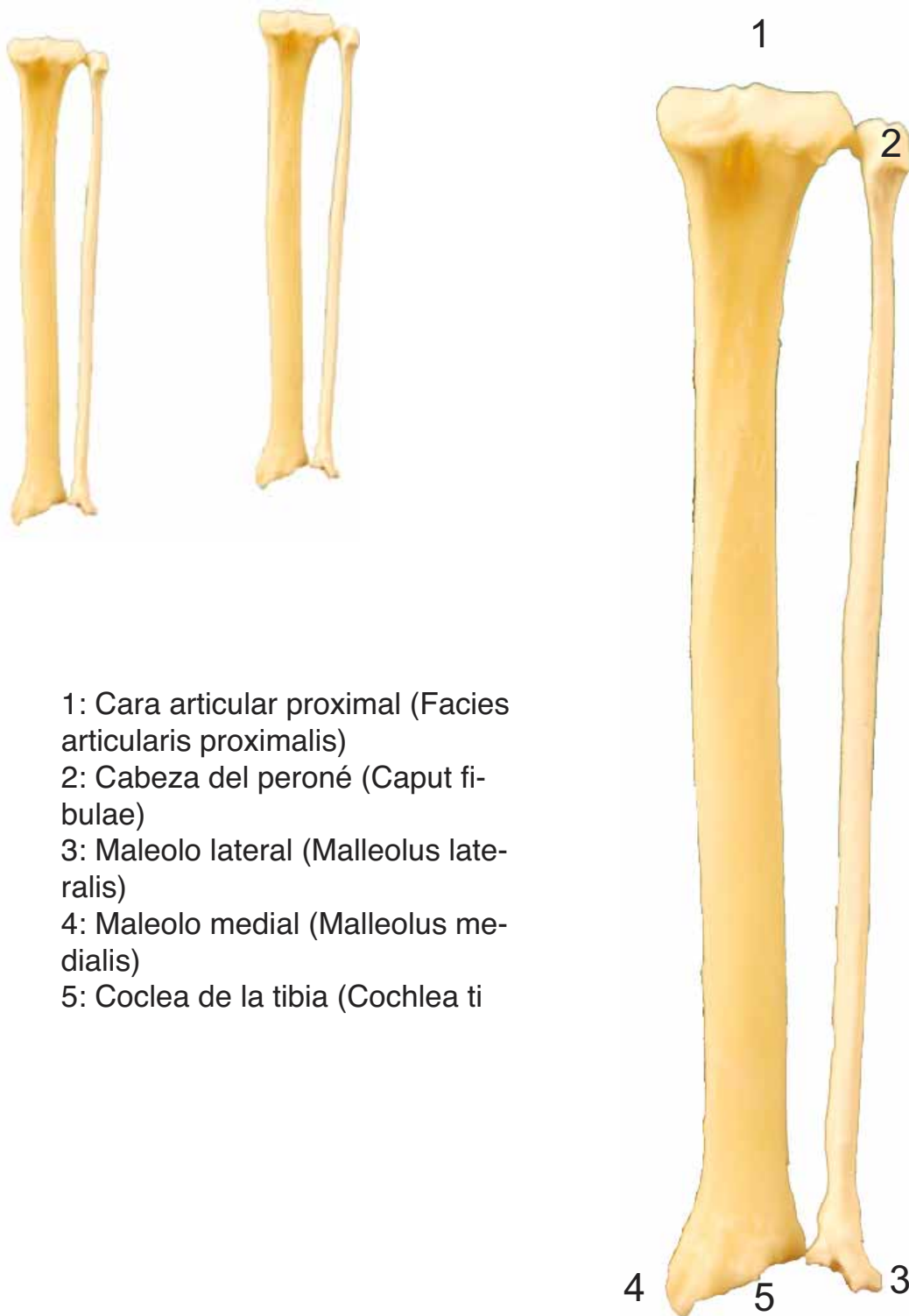



- 1: Tuberosidad de la tibia (Tuberositas tibiae)
- 2: Borde craneal (Margus cranialis)
- 3: Cabeza del peroné (Caput fibulae)
- 4: Maleolo lateral (Malleolus lateralis)
- 5: Maleolo medial (Malleolus medialis)
- 6: Coclea de la tibia (Cochlea tibialis)
- 7: Cara articular proximal (Facies articularis proximalis)



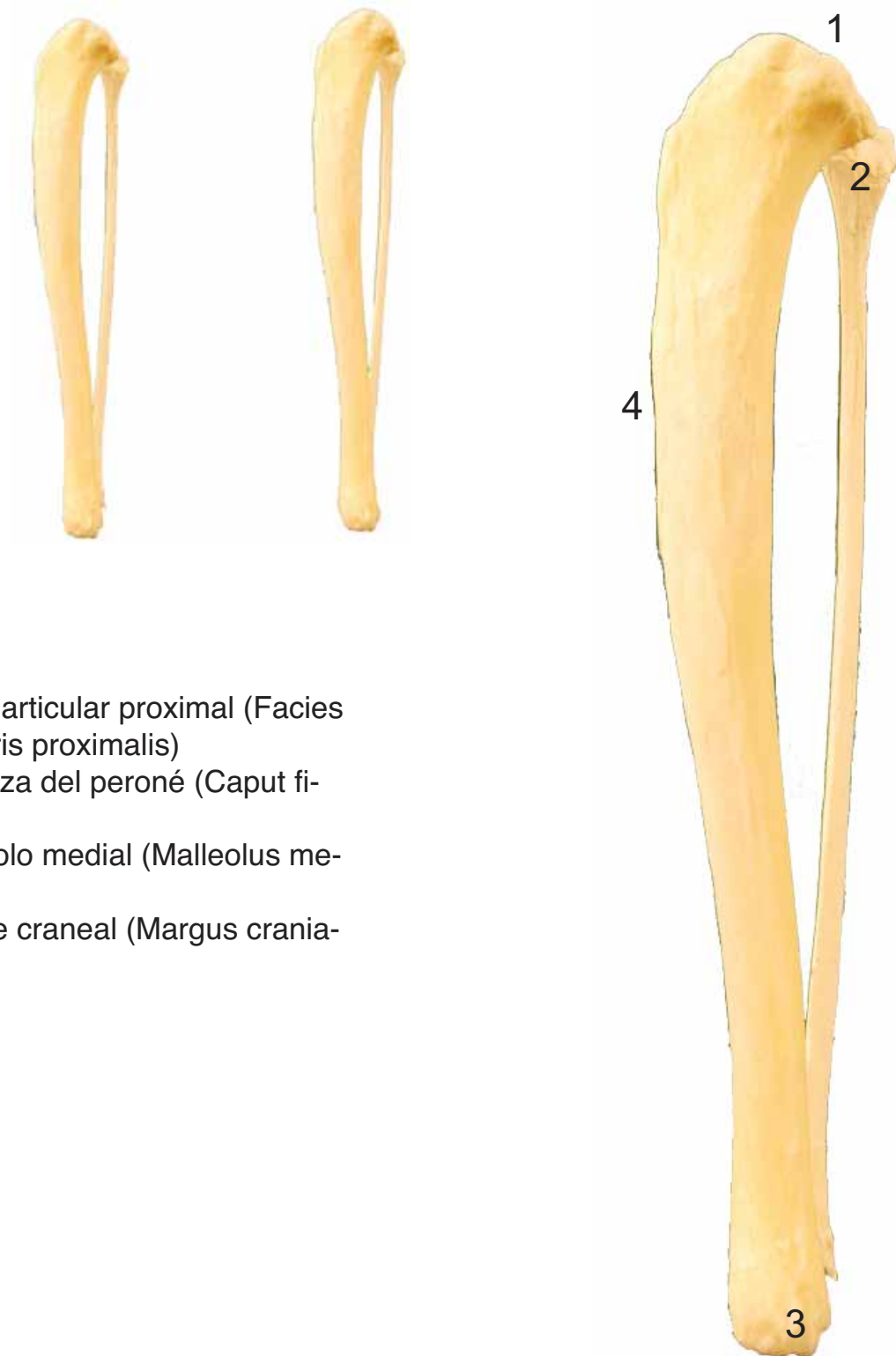
- 1: Tuberosidad de la tibia (Tuberositas tibiae)
- 2: Borde craneal (Margus cranialis)
- 3: Cabeza del peroné (Caput fibulae)
- 4: Maleolo lateral (Malleolus lateralis)
- 5: Caral lateral (Facies lateralis)
- 6: Cara articular proximal (Facies articularis proximalis)



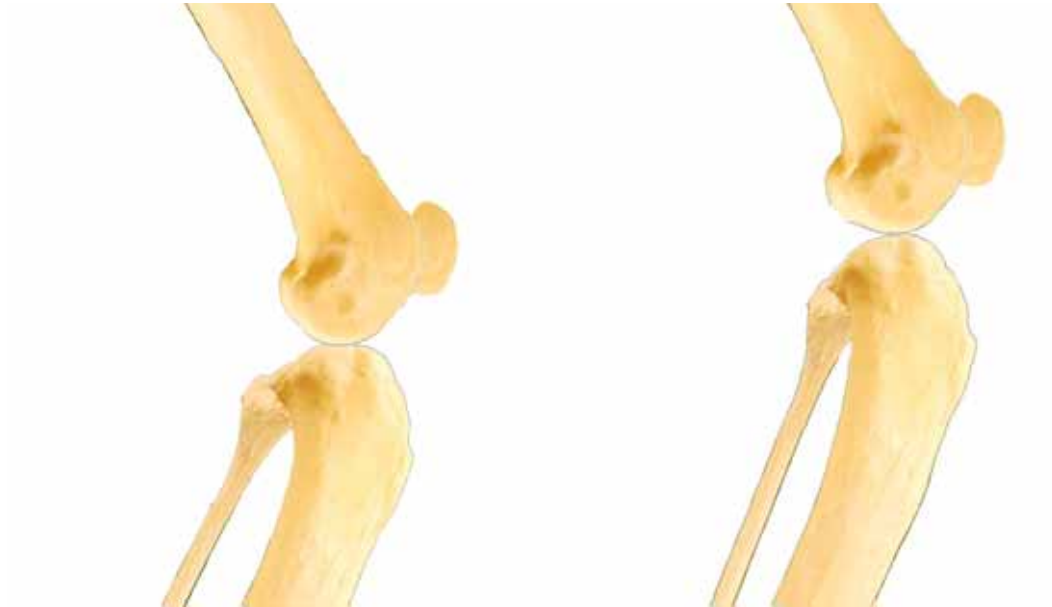- 1: Cara articular proximal (Facies articularis proximalis)
- 2: Cabeza del peroné (Caput fibulae)
- 3: Maleolo lateral (Malleolus lateralis)
- 4: Maleolo medial (Malleolus medialis)
- 5: Coclea de la tibia (Cochlea ti)

TIBIA y PERONÉ
TIBIA et FIBULA

Medial
Medialis



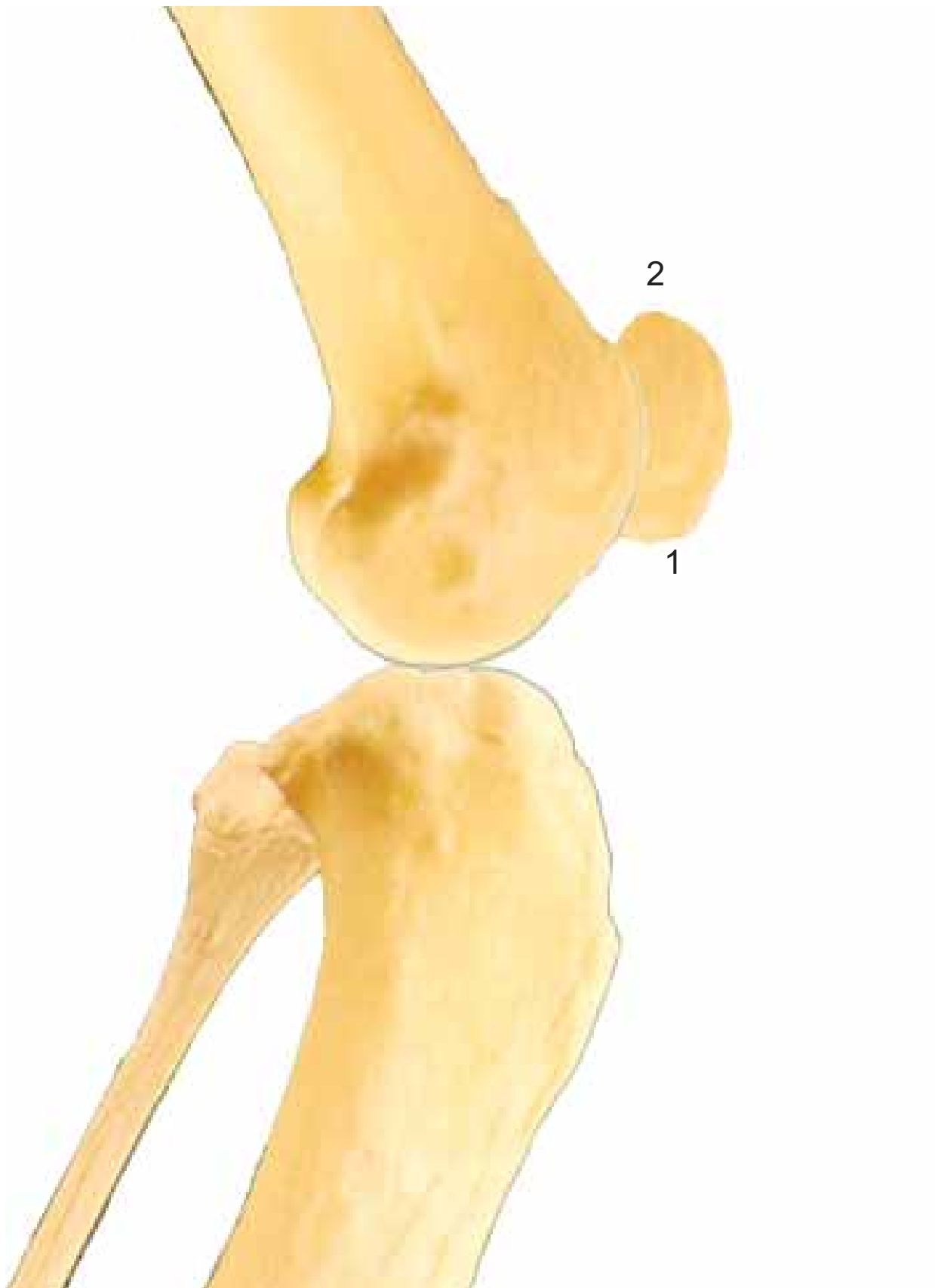
- 1: Cara articular proximal (Facies articularis proximalis)
- 2: Cabeza del peroné (Caput fibulae)
- 3: Maleolo medial (Malleolus medialis)
- 4: Borde craneal (Margus cranialis)



- 1: Vértice de la rótula (Apex patellae)
- 2: Apófisis cartilaginosa (Processus cartilagineus)

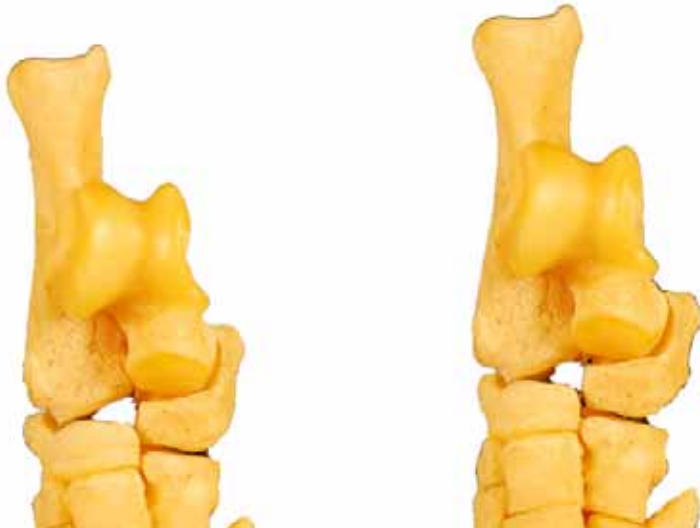ROTULA
PATELLA

Medials
Medialis

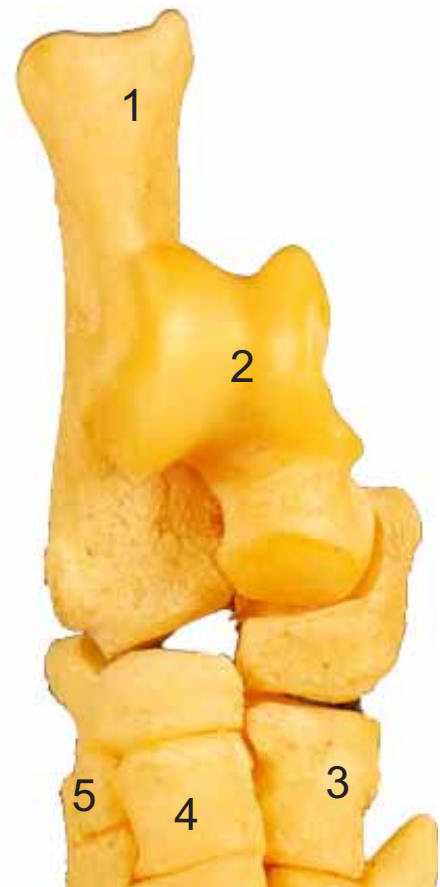


TARSO
OSSA TARSI

Dorsal
Dorsalis



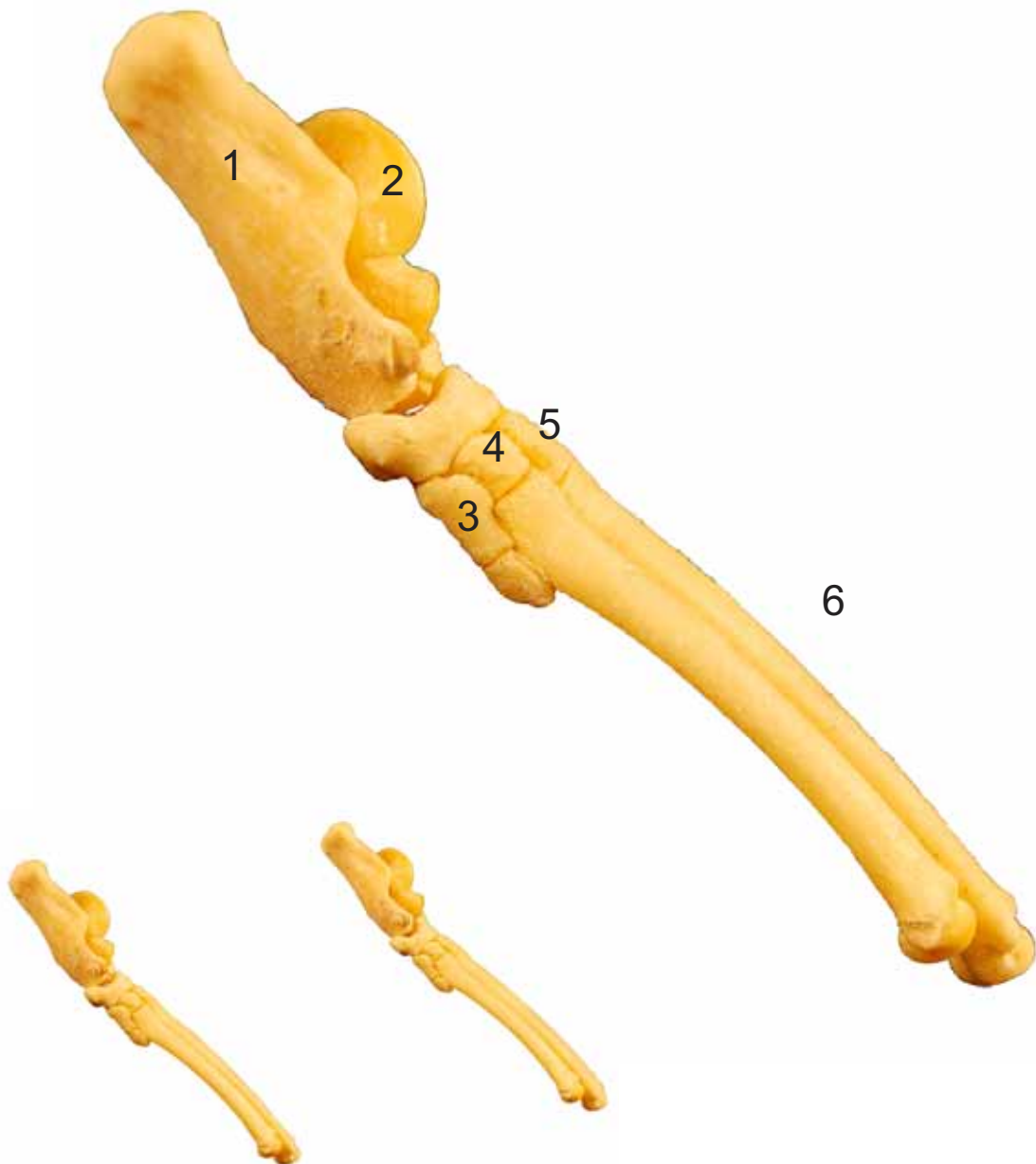
- 1: Calcáneo (Calcaneus)
- 2: Astrágalo (Talus)
- 3: Tarsiano IV (Os tarsale IV)
- 4: Tarsiano III (Os tarsale III)
- 5: Tarsiano II (Os tarsale II)



TARSO
OSSA TARSI

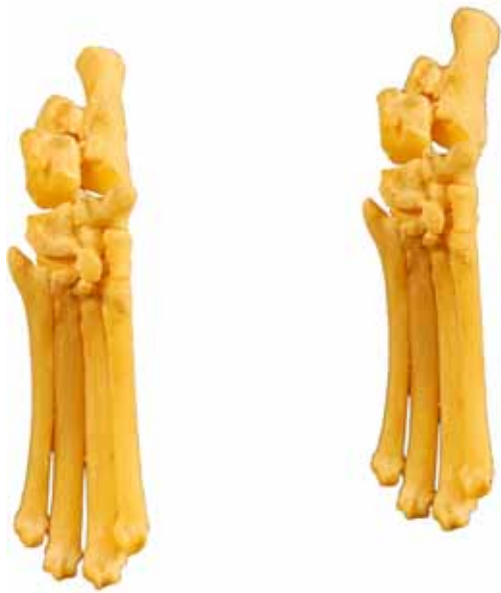Lateral
Lateralis

- 1: Calcáneo (Calcaneus)
- 2: Astrágalo (Talus)
- 3: Tarsiano II (Os tarsale II)
- 4: Tarsiano III (Os tarsale III)
- 5: Tarsiano IV (Os tarsale IV)
- 6: Metatarsianos (ossa metatarsalia)

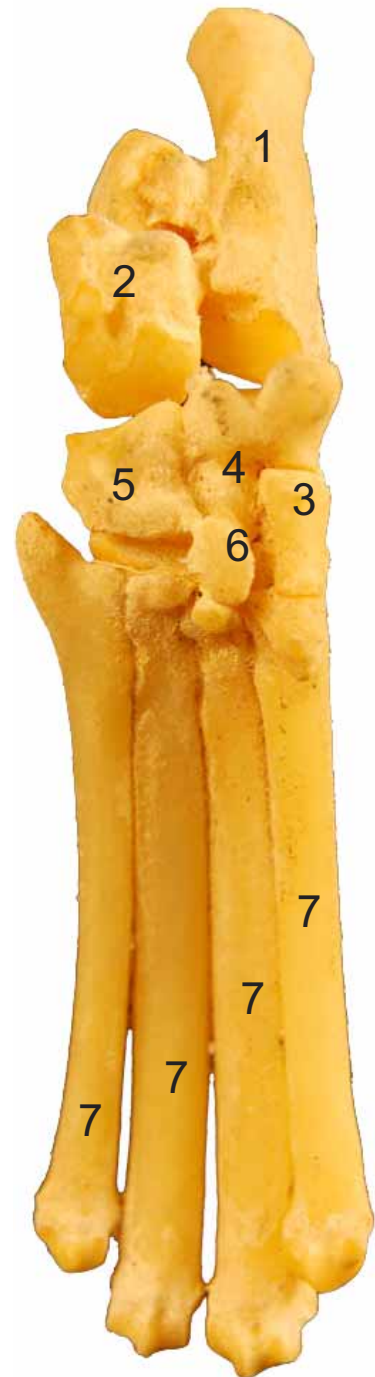


TARSO
OSSA TARSI

Plantar
Plantaris

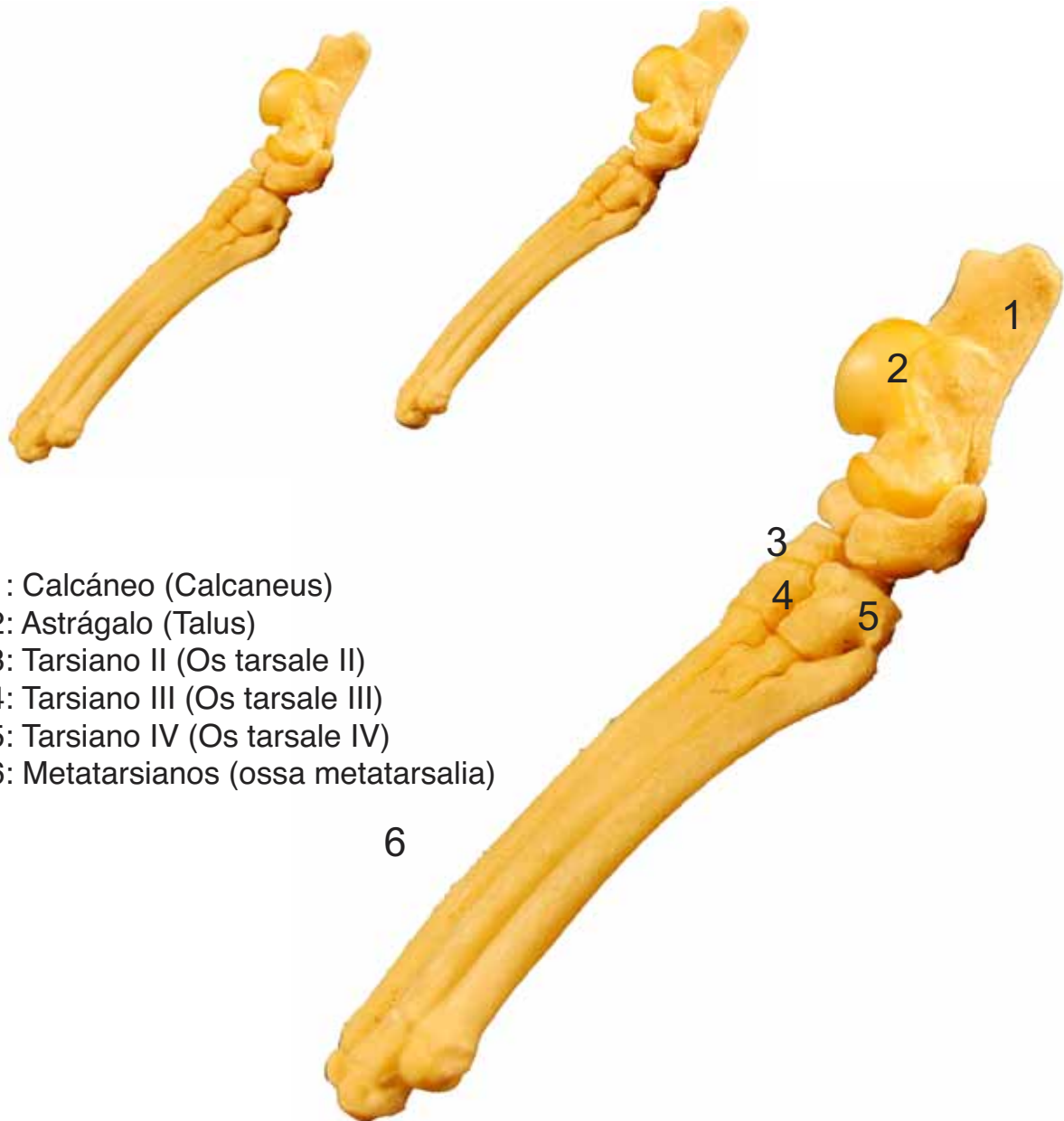

- 1: Calcáneo (Calcaneus)
- 2: Astrágalo (Talus)
- 3: Tarsiano IV (Os tarsale IV)
- 4: Tarsiano III (Os tarsale III)
- 5: Tarsiano II (Os tarsale II)
- 6: Tarsiano I (Os tarsale I)
- 7: Metatarsianos (ossa metatarsalia)



TARSO
OSSA TARSI

Medial
Medialis



- 1: Calcáneo (Calcaneus)
- 2: Astrágalo (Talus)
- 3: Tarsiano II (Os tarsale II)
- 4: Tarsiano III (Os tarsale III)
- 5: Tarsiano IV (Os tarsale IV)
- 6: Metatarsianos (ossa metatarsalia)

6

**METATARSIANOS
METATARSALIA**

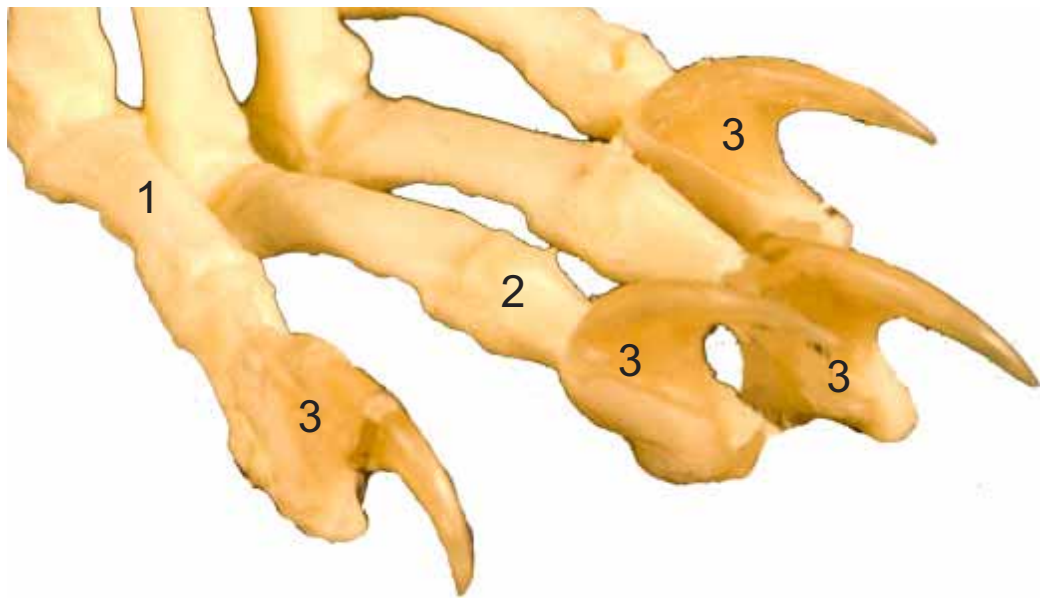
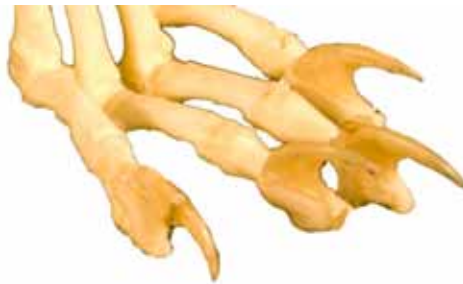Plantar
Plantaris



- 1: Metatarsianos (ossa metatarsalia)
- 2: Base (Basis)
- 3: Cabeza (Caput)

HUESOS de los DEDOS del PIE
OSSA DIGITORUM PEDIS

Craneolateral
Cranialis-lateralis



- 1: Falange proximal (Phalanx proximalis)
- 2: Falange media (Phalanx media)
- 3: Falange distal (Phalanx distalis)
- 4: Tubérculo flexor (Tuberculum flexorium)
- 5: Apófisis extensora (Processus extensorius)