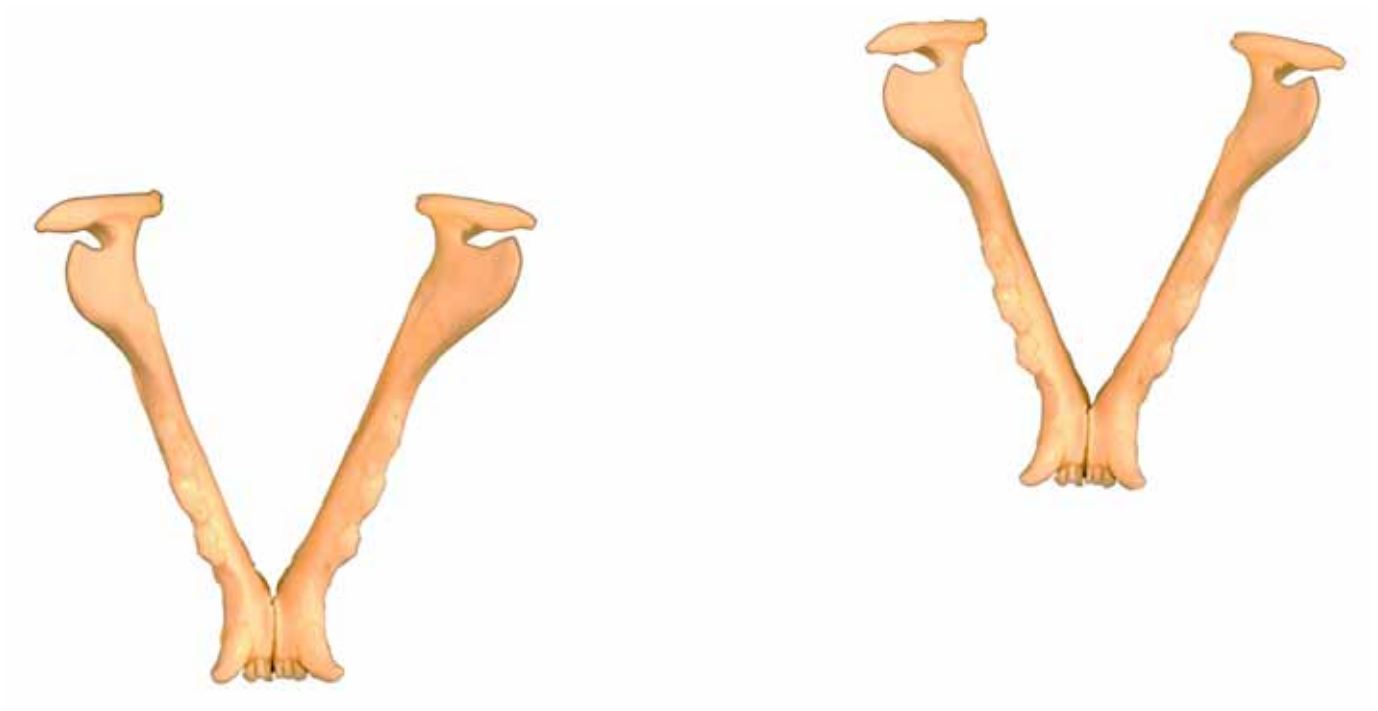
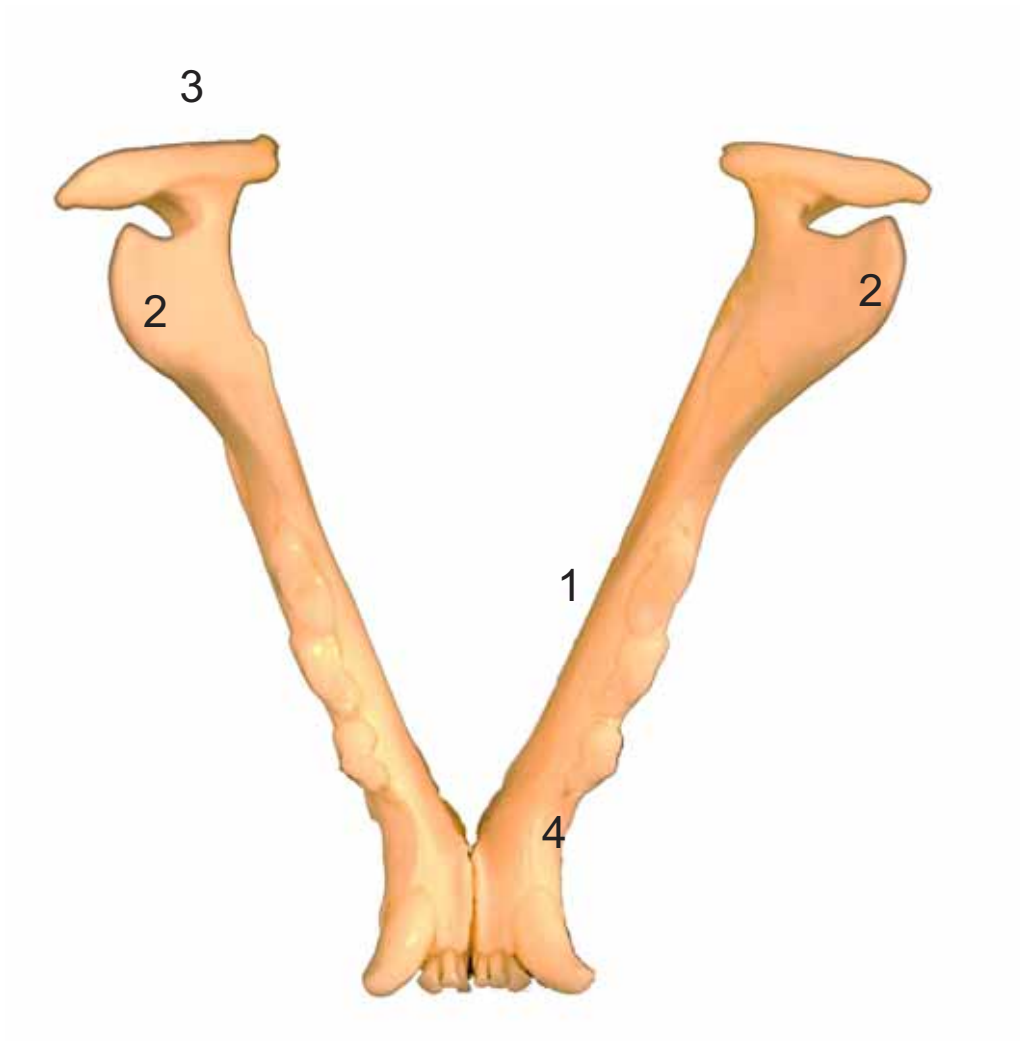


MANDÍBULAS
MANDIBULA

Dorsal
Dorsalis



- 1: Cuerpo (Corpus)
- 2: Apófisis coronoides (Processus coronoideus)
- 3: Apófisis condilar (Processus condylaris)
- 4: Borde interalveolar (Margus interalveolaris)

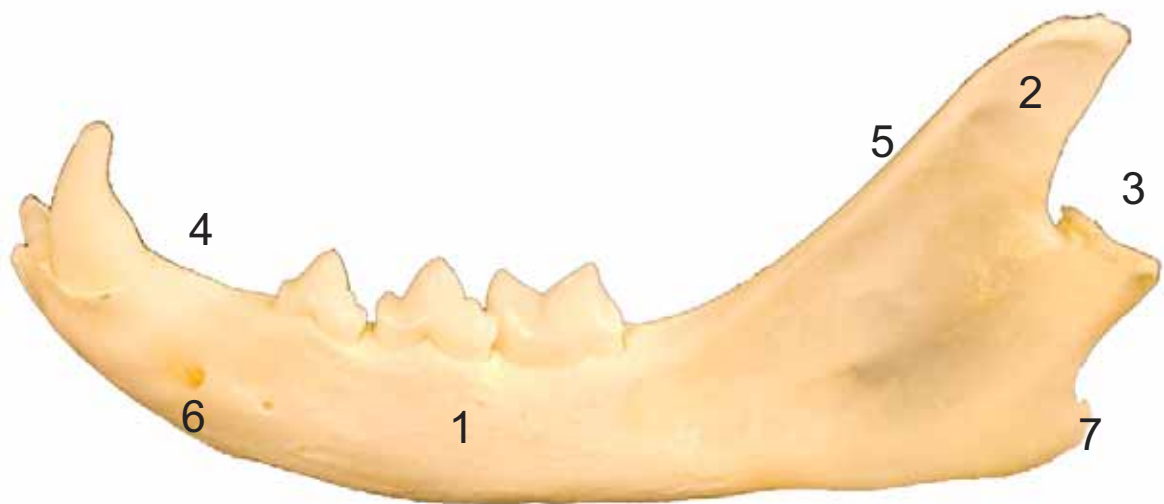


MANDÍBULA
MANDIBULA

Lateral
Lateralis



- 1: Cuerpo (Corpus)
- 2: Apófisis coronoides (Processus coronoideus)
- 3: Apófisis condilar (Processus condylaris)
- 4: Borde interalveolar (Margus interalveolaris)
- 5: Rama de la mandíbula (Ramus mandibulae)
- 6: Agujeros mentonianos (Foramina mentalia)
- 7: Apófisis anguar (Processus angularis)

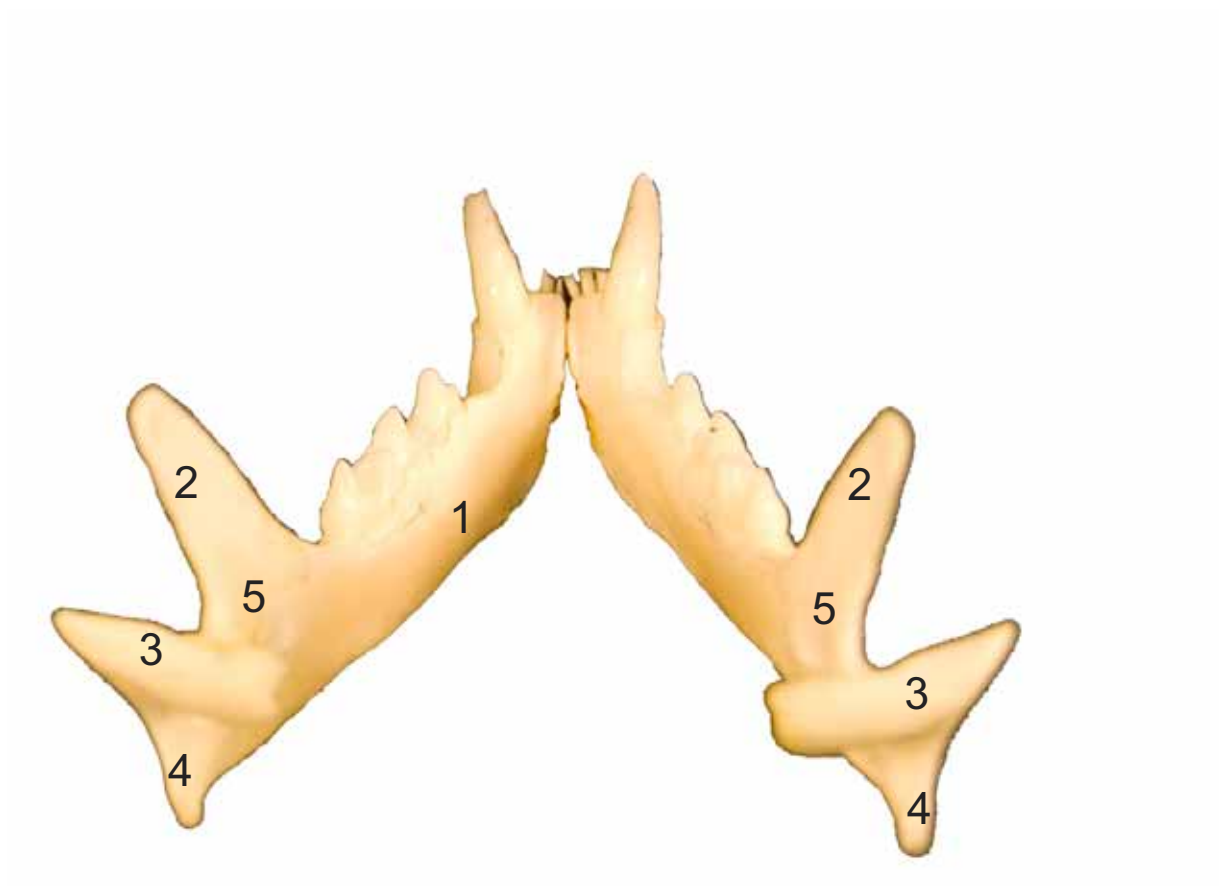


MANDÍBULAS
MANDIBULA

Caudal
Caudalis

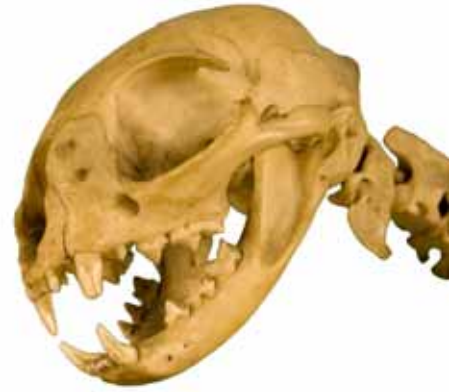

- 1: Cuerpo (Corpus)
- 2: Apófisis coronoides (Processus coronoideus)
- 3: Apófisis condilar (Processus condylaris)
- 4: Apófisis anguar (Processus angularis)
- 5: Agujero mandibular (Foramen mandibulae)

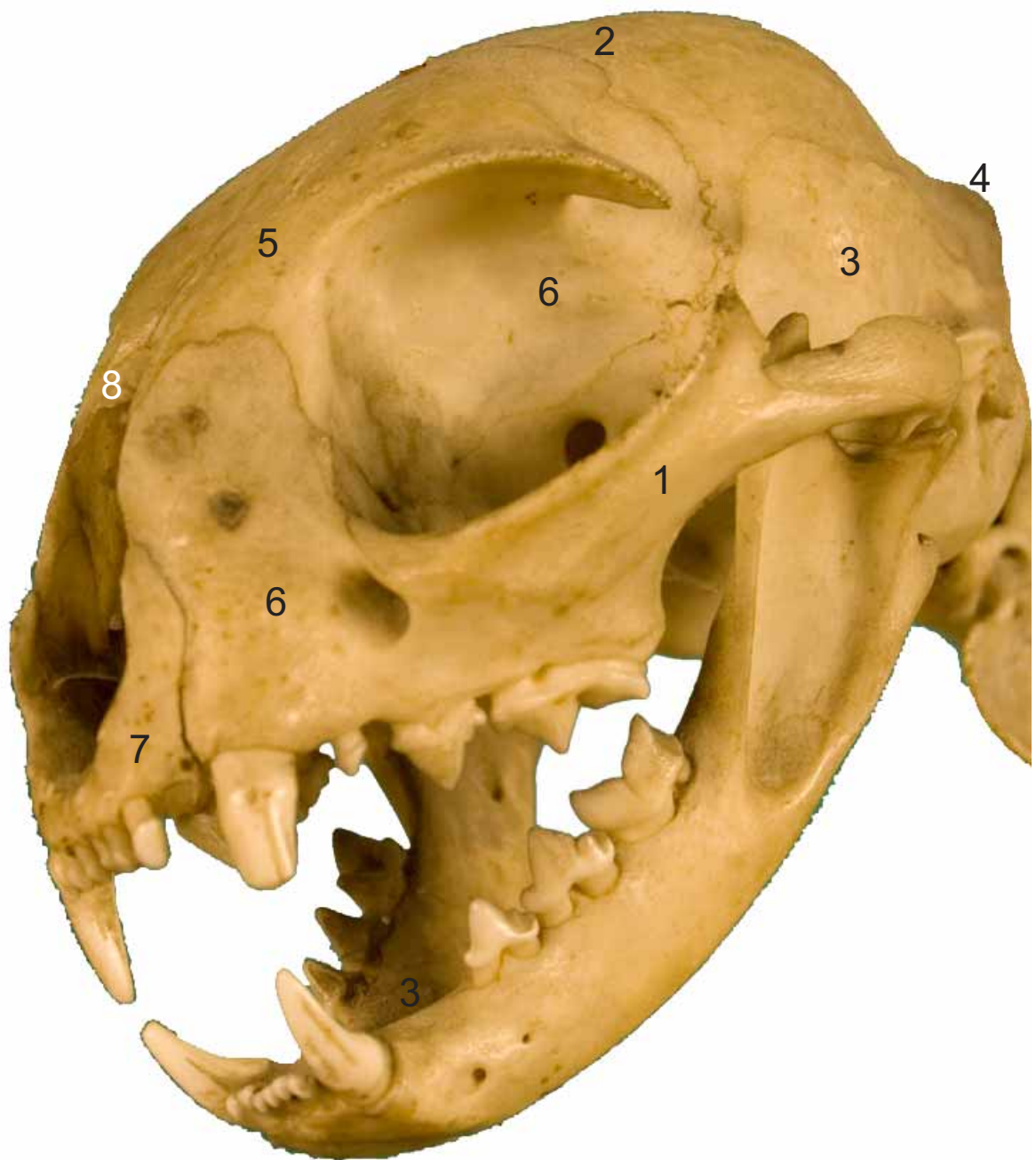


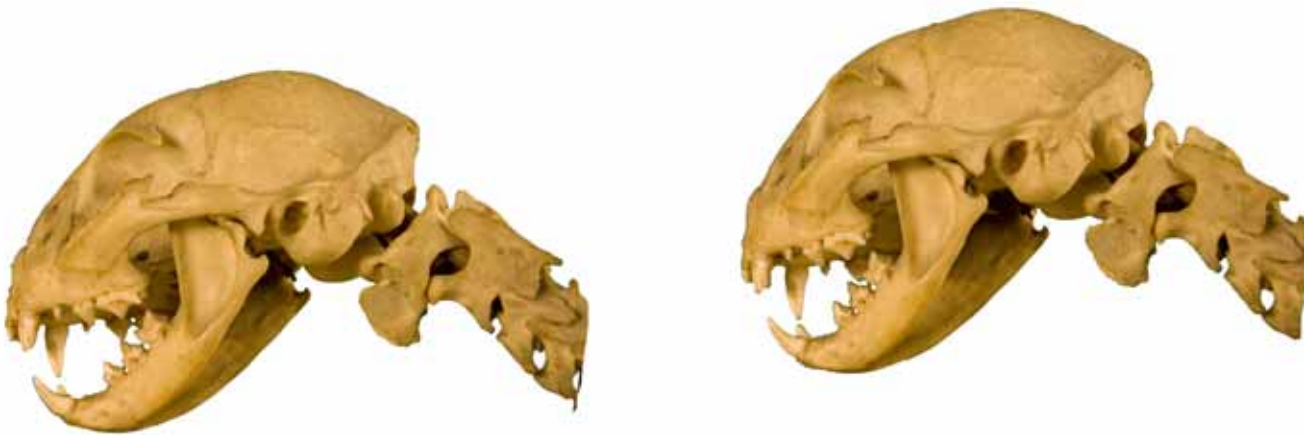**CRÁNEO
CRANIUM**

Laterocraneal
Lateralis-cranialis

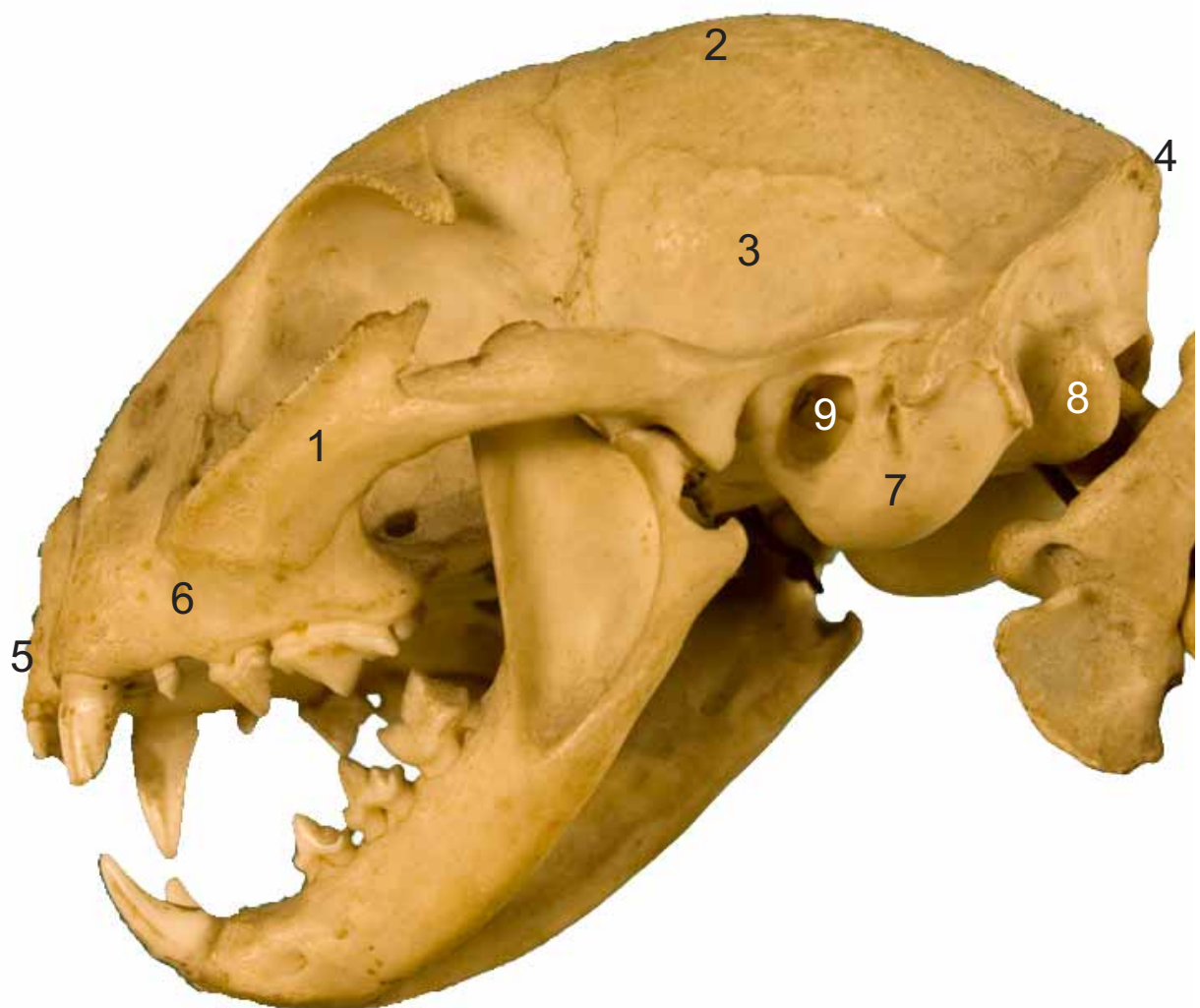

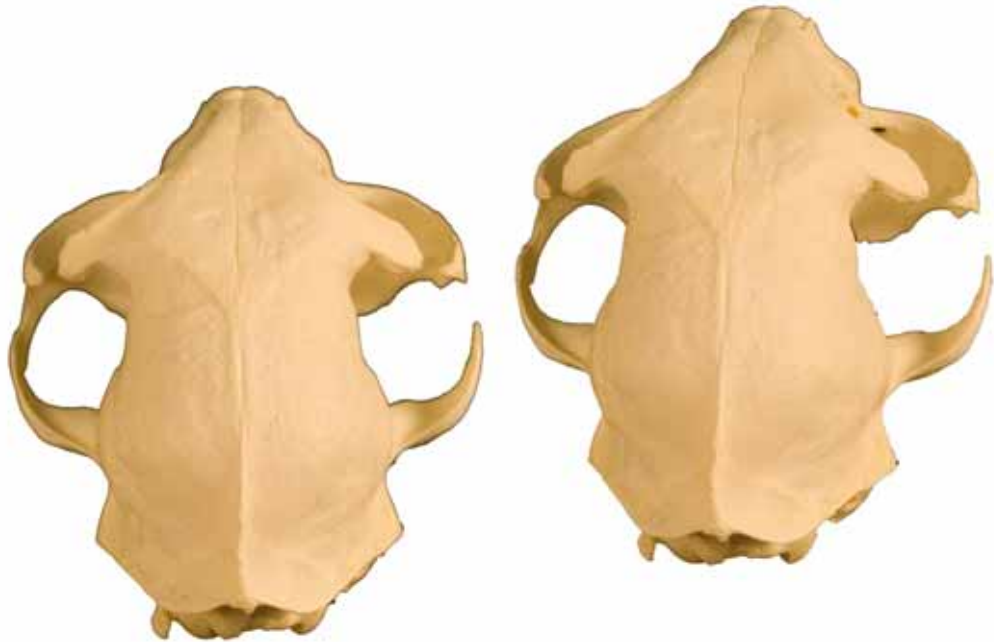- 1: Zigomático (Zygomatic)
- 2: Parietal (Parietal)
- 3: Temporal (Temporal)
- 4: Occipital (Occipitalis)
- 5: Frontal (Frontal)
- 6: Maxilar (Maxilla)
- 7: Incisivo (Incisive)
- 8: Nasal (Nasal)



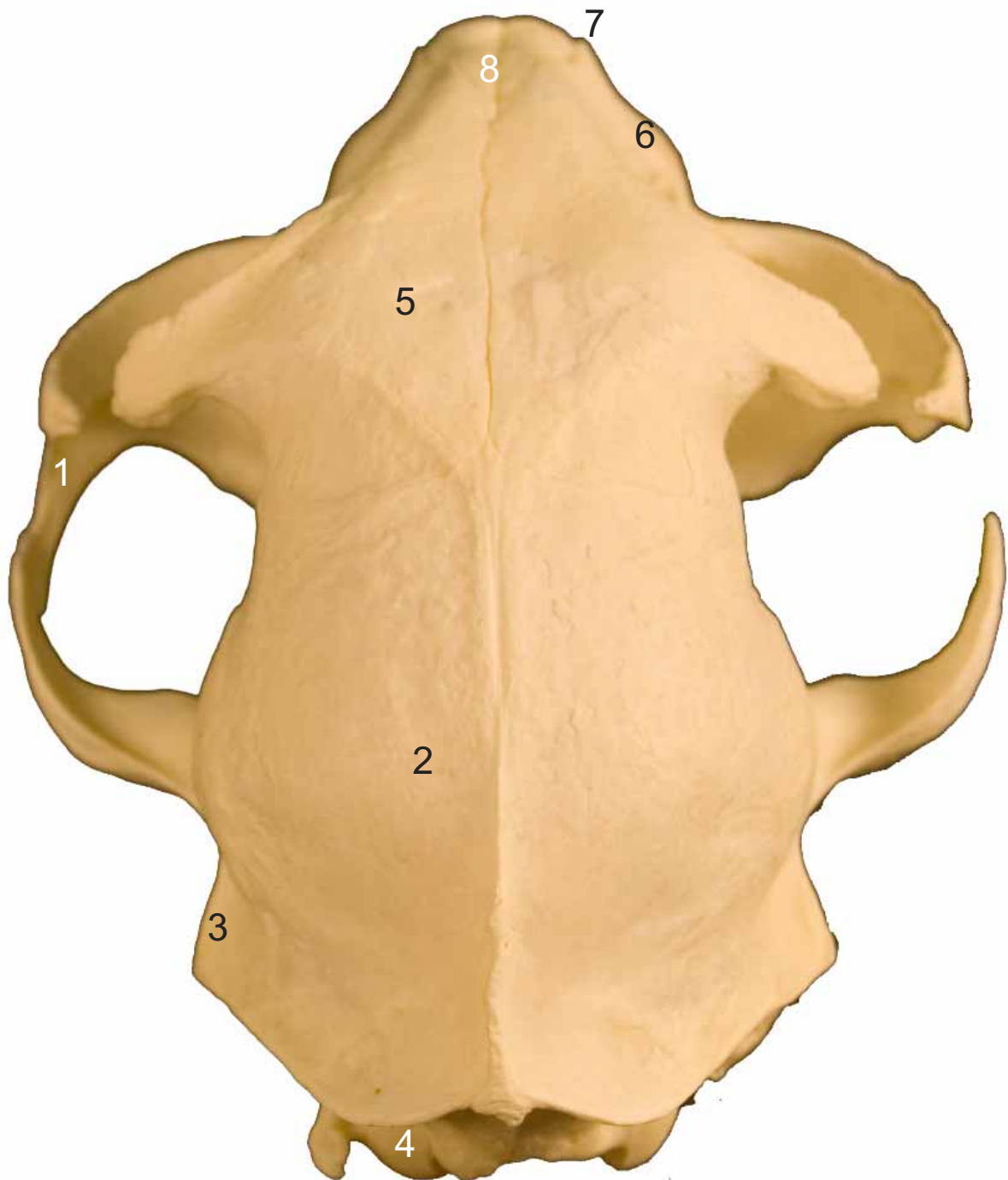

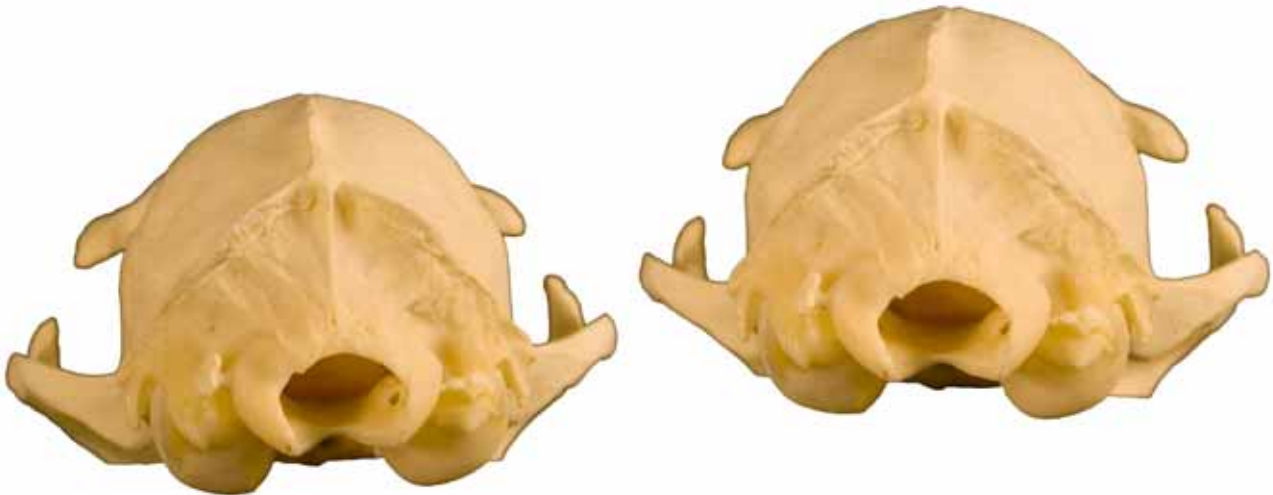- 1: Zigomático (Zygomatic)
- 2: Parietal (Parietal)
- 3: Temporal (Temporalis)
- 4: Protuberancia occipital externa (Externa occipital protuberance)
- 5: Frontal (Frontal)
- 6: Maxilar (Maxilla)
- 7: Bulla timpánica (Bulla tympanica)
- 8: Cóndilo occipital (Condilus occipitalis)
- 9: Meato acústico externo (Meatus acusticus externus)



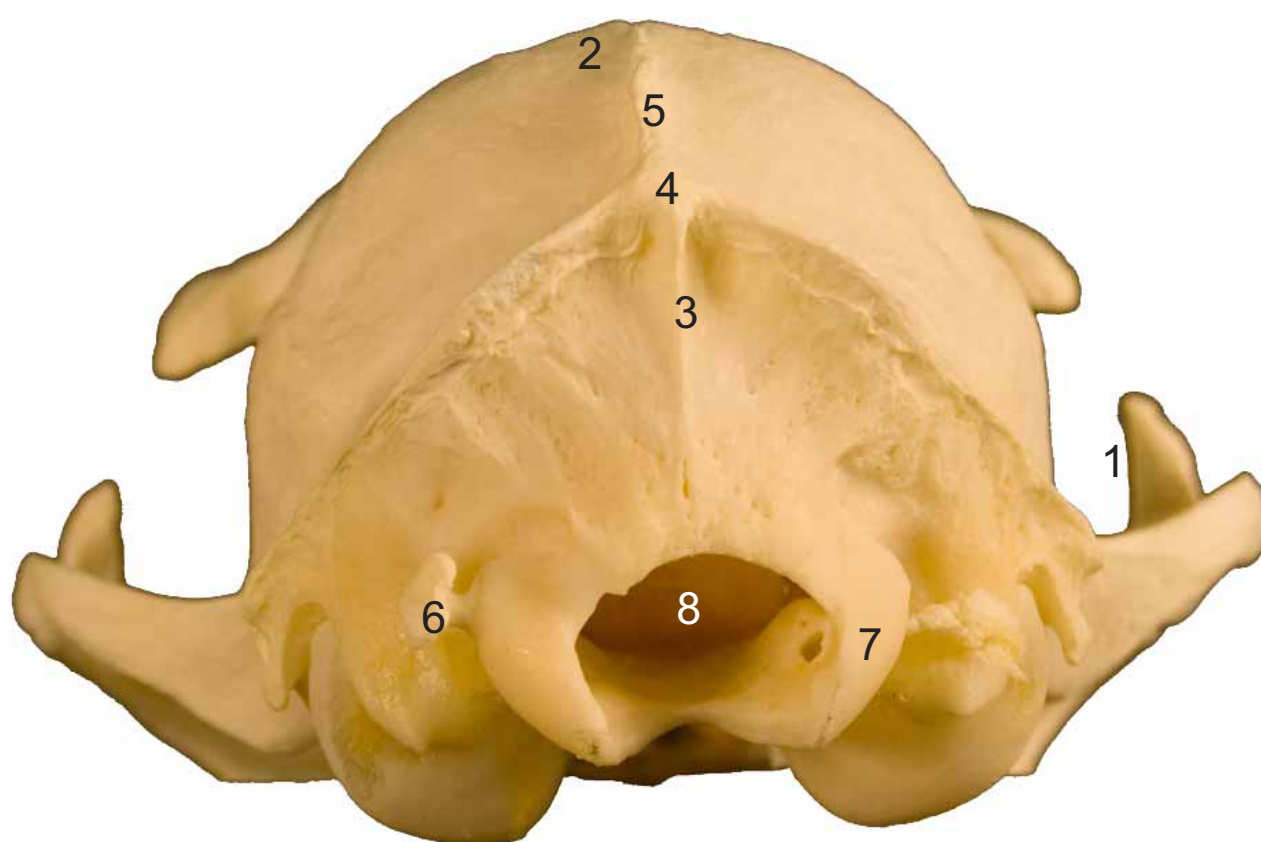


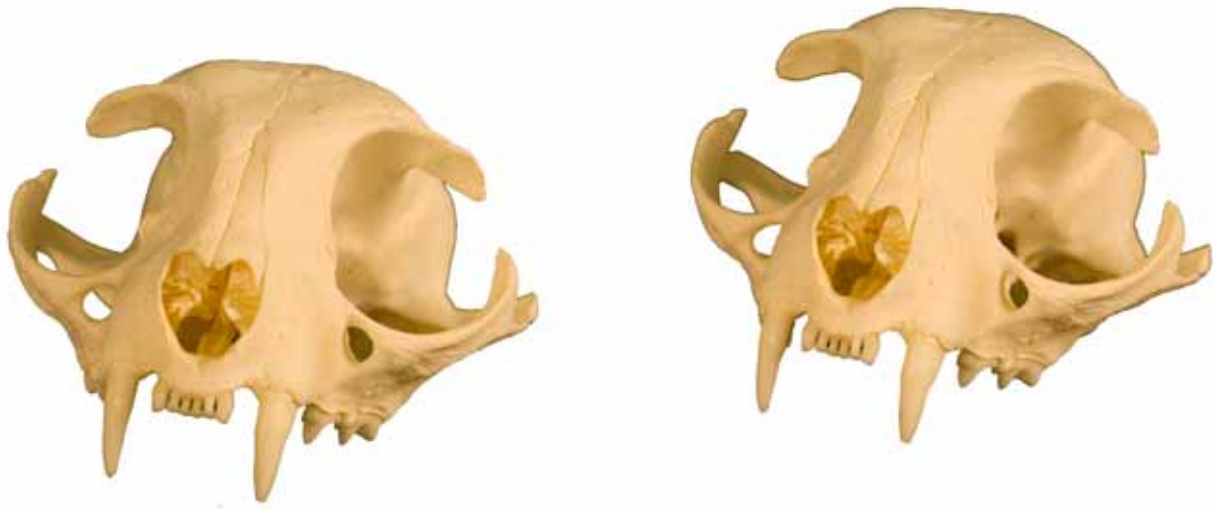- 1: Zigomático (Zygomatic)
- 2: Parietal (Parietal)
- 3: Temporal (Temporal)
- 4: Occipital (Occipitalis)
- 5: Frontal (Frontal)
- 6: Maxilar (Maxilla)
- 7: Incisivo (Incisive)
- 8: Nasal (Nasal)





- 1: Zigomático (Zygomatic)
- 2: Parietal (Parietal)
- 3: Línea de la nuca (Nuchal line)
- 4: Protuberancia occipital externa (Externa occipital protuberance)
- 5: Cresta sagital externa (Externa sagittal crest)
- 6: Apófisis yugular (Processus jugularis)
- 7: Cóndilo occipital (Occipital condyle)
- 8: Agujero magno (Foramen magnum)





- 1: Zigomático (Zygomatic)
- 2: Parietal (Parietal)
- 3: Frontal (Frontal)
- 4: Maxilar (Maxilla)
- 5: Incisivo (Incisive)
- 6: Nasal (Nasal)
- 7: Agujero infraorbitario (Infraorbital foramen)

